

# 후쿠야마 선천성 근이영양증 환자의 프로포폴을 이용한 전정맥마취 하 치과치료

진달래 · 신터전 · 현홍근 · 김영재 · 김정욱 · 이상훈 · 김종철 · 장기택

서울대학교 치의학대학원 소아치과학교실

## 국문초록

근이영양증은 점진적인 근육 약화를 특징으로 하는 유전질환이다. 그 중 후쿠야마 선천성 근이영양증은 상염색체 열성으로 유전되며, 영아기 초기부터 시작되어 중추신경계, 안면근 등에도 이환되고 다발성 관절구축도 나타난다. 근이영양증 환자는 호흡기계나 심장 등의 합병증 발생 위험이 있으며, 특히 흡입마취제를 이용한 전신마취 시 악성고열증 가능성이 문제가 된다.

본 증례에서는 후쿠야마 선천성 근이영양증을 가진 3세 9개월 여아의 다발성 우식증을 전정맥마취 하에 치료하였다. 전신마취 유도 및 유지를 위해 프로포폴을 효과치 농도 3~3.5  $\mu\text{g}/\text{mL}$ , 진통 효과를 위해 레미펜타닐을 1.5  $\text{ng}/\text{mL}$  목표농도 조절주입하였다. 적절한 마취 심도와 안정적인 생징후를 유지하며 합병증 발생없이, 후쿠야마 선천성 근이영양증 환자의 전정맥마취하 다발성 치아우식 치료가 성공적으로 이루어져 이를 보고하고자 한다.

**주요어:** 후쿠야마 선천성 근이영양증, 프로포폴, 목표농도 조절주입, 다발성 우식증

## I. 서 론

근이영양증은 진행성 근력 저하 및 위축, 퇴행이 일어나는 유전질환으로, 임상증상이나 진행 상태, 유전 양상, 유전자의 위치 등에 따라 분류할 수 있다. 그 중 선천성 근이영양증의 한 종류인 후쿠야마 선천성 근이영양증(Fukuyama congenital muscular dystrophy, FCMD)은 1960년 Fukuyama에 의해 처음 기술되었다<sup>1)</sup>. 일본에서는 10만 명당 3명의 빈도로 발생하며, 듀센(Duchenne) 근이영양증 다음으로 많이 나타나지만, 일본 이외의 지역에서는 드물게 발생하는 것으로 알려져 있다<sup>2,3)</sup>. 진단은 임상적 양상, 뇌자기공명영상에서의 특징적인 소견, 근전도, 혈중 크레아틴 인산화효소 농도, 근육 생검, 분자유전학적 검사로 이루어진다<sup>4)</sup>.

FCMD는 염색체 9q31에 위치하는 fukutin 유전자의 결함으로 발생하여 상염색체 열성으로 유전된다. Fukutin은 461개의 아미노산으로 이루어진 53.7kDa의 단백질로, 근섬유 내의 세포나 주변 조직에서 분비되어 기저막 형성에 관여한다<sup>5-7)</sup>. Fukutin 유전자에 10개의 엑손이 포함되어 있으며, 3kb의 유전자가 3'UTR에 역위 삽입되거나 점 돌연변이 등이 발생하여 비정상적인 fukutin 단백질이 생성된다. 이로 인해  $\alpha$ -디스트로

글리칸이 불완전하게 당화되어 세포외기질을 형성하는 역할을 제대로 하지 못하고 분해된다<sup>4,6,7)</sup>. 단백질 당화가 제대로 이루어지지 못하여  $\alpha$ -디스트로글리칸과 라미닌의 결합이 붕괴되면, 골격근은 퇴행하고, 뇌에서는 신경세포의 이동에 결함이 생긴다<sup>8)</sup>. 그 결과 근육 세포막은 불안정하여 쉽게 손상되어 근이영양증을 일으키고, 신경교 세포의 세포막에서는 여러 당단백이 감소하여, 태생기 8~16주에 신경모세포 발달 결함을 일으키는 것으로 추정된다. 이로 인한 신경모세포 발달 장애는 전두엽, 두정엽 등에서 피질 비후, 이소성피질, 뇌회비대, 다소뇌회, 낭종 등을 생기게 한다<sup>4)</sup>.

후쿠야마 선천성 근이영양증은 출생 시부터 나타나 서서히 진행된다. 전반적인 근력 저하와 함께 중추신경계 장애를 동반한다<sup>1,4,6)</sup>. 영아기 초기 때부터 잘 빨지 못하거나, 울음소리가 약하게 난다. 전반적인 근무력증이 대칭적으로 나타나며, 고관절, 슬관절, 지간관절 등의 구축이 발생하고, 발달지연과 지능저하가 동반된다. 일부에서는 경련이나 시력저하, 망막이형성과 같은 눈의 이상이 나타날 수 있다. 10세 이후에는 심장 근육까지 이환되며, 심한 경우에는 연하 곤란으로 인한 흡인성 폐렴의 재발로 사망에 이를 수도 있다<sup>4)</sup>.

근이영양증 환자의 치료 시에는 근력저하와 관련하여 발생할

교신저자 : 장기택

서울시 종로구 대학로 101 / 서울대학교 치의학대학원 소아치과학교실 / 02-2072-2682 / jangkt@snu.ac.kr

원고접수일: 2012년 06월 04일 / 원고최종수정일: 2012년 12월 08일 / 원고채택일: 2012년 12월 18일

수 있는 문제점을 고려해야 한다. 흡입마취제에 노출된 듀센 근이영양증, 베커 근이영양증 환자들은 심장관련 합병증이 유발되거나, 드물게는 악성고열증과 같은 증상이 나타날 수 있다<sup>9-14)</sup>. 듀센 근이영양증이나 베커 근이영양증에 비해 FCMD는 근력 저하가 덜 심하고, 진행 속도도 더 느리며, 혈청 크레아틴 인산화 효소 수치도 덜 높아 예후가 더 좋은 것으로 알려져 있지만, 선천성 근이영양증 역시 흡입마취제에 의해 악성고열증 반응을 일으킬 수 있는 질환에 포함된다<sup>15)</sup>. 그러므로 전신마취 시 정맥마취제를 이용한다.

이 증례는 다발성 치아우식증으로 서울대학교 치과병원 소아치과에 내원한 후쿠야마 선천성 근이영양증 환자의 전신마취하 치과치료에 대한 보고이다.

## II. 증례

3세 9개월의 여아가 2주전 영유아 구강검진에서 우식치가 있다고 하여 치료를 위해 내원하였다. 환아는 키 97 cm, 체중 13 kg으로 후쿠야마 선천성 근이영양증의 병력을 가지고 있었다. 치과치료 경험은 없었으며, 임상 및 방사선 검사(Fig. 1) 결과 하악 유전치부를 제외한 14개 유치의 다발성 우식증으로 진단되었다. 환자가 협조도가 좋지 않아서 환아의 의식을 유지한 상태로 치료를 진행하기가 어려울 것으로 판단하여 진정법 혹은 전신마취하 치료를 계획하였다. 본 환자의 경우 근이양증이 상

당히 진행되어 있어 상기도의 근력도 저하되어 있었으며, 또한 치료할 치아의 수가 많아 진정법 하에 치료를 진행하는 것이 적절하지 않을 것으로 판단하여 전신마취 하에 치료를 시행하기로 했다. 술전 악성고열증 가능성에 대해 소아과에 문의한 결과 환아가 흡입마취제 사용에 따른 악성고열증의 가능성이 매우 높은 선천성 근이영양증에 이환되어 있어 흡입마취제를 사용한 전신마취 대신 악성고열증의 가능성이 낮은 정맥마취제만을 사용한 전신마취를 계획하였다. 술전 혈액검사, 심전도 검사, 방사선 흉부 촬영검사 결과상 특이소견은 없었다.

수술 당일 진료실에 들어오기를 거부하고 치료에 저항하는 모습을 보여 midazolam 9 mg을 설탕물에 녹여 경구로 투여하였다. Midazolam 투여 약 20~25분 후 환자가 졸려하여 (OAS/S grade 3) 체어로 옮겼다. 주사바늘 자입 시 통증을 조절하기 위해 엠라® (EMLA®: Eutectic Mixture of Local Anesthetics) 크림을 도포한 후에 오른쪽 전완부에 22G로 정맥 내 카테터를 삽입하고, 전신마취 유도 및 유지를 위해 이용해 프로포폴을 효과치 농도 3~3.5 µg/mL (Fig. 2, 3), 진통효과를 위해 remifentanyl 1.5 ng/mL를 목표농도 조절주입(target controlled infusion, TCI)하였다(Fig. 4, 5). 마취 심도를 모니터하기 위해 이마에 BIS (Bispectral index) 센서를 부착하였다. 수술 도중 BIS 값이 40~50사이를 유지하도록 프로포폴의 효과치 농도를 적정하였다.

전신마취 하에 상악 우측 및 좌측 제2유구치, 하악 좌측 제1,

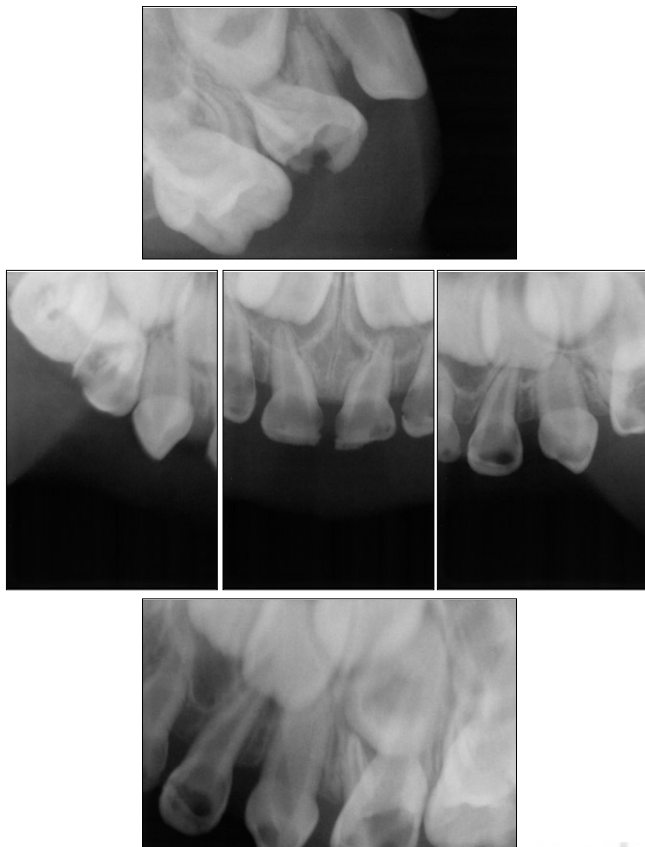

Fig. 1. Preoperative periapical radiographic views.


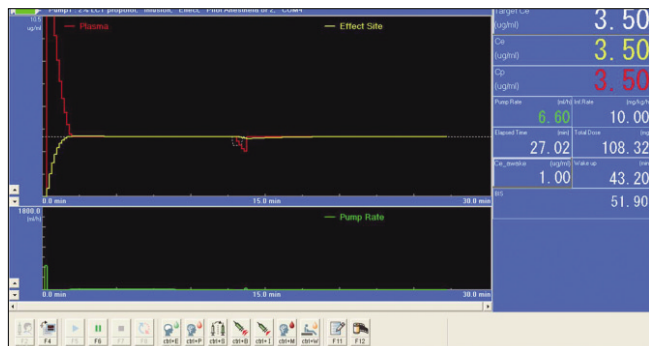
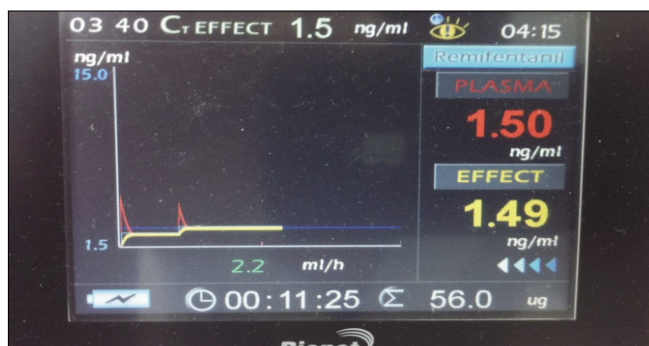


Fig. 2. Target controlled infusion device for propofol and a computer for the Asan pump program which is a microprocessor to run the pharmacokinetic modeling software and control the infusion device.



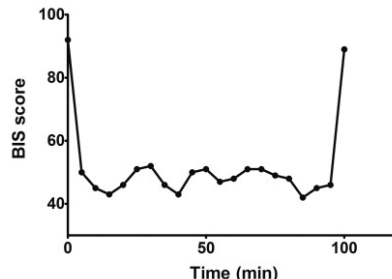
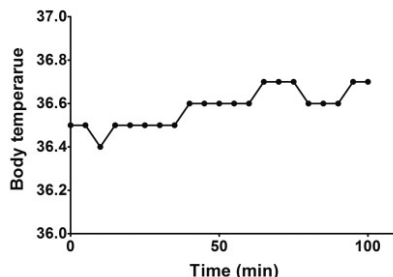
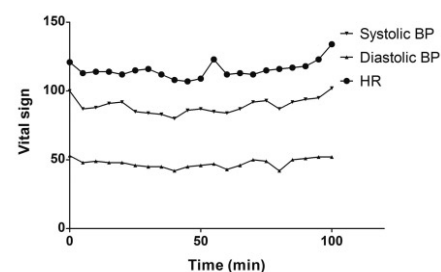
**Fig. 3.** This display provides effect site concentration and plasma concentration of propofol, pump rate, total dose, concentration for awakening and BIS score in real time during anesthesia.



**Fig. 4.** Pion pump for remifentanyl infusion.



**Fig. 5.** This display represents plasma and effect site concentration of remifentanyl during anesthesia.



**Fig. 6.** Vital signs, body temperature, BIS score during anesthesia.

2유구치, 하악 우측 제1, 2유구치에 예방적 복합레진 수복이 이루어졌다. 상악 우측 제1유구치 및 상악 좌측 제1유구치는 국소마취 후 치수절단술 및 기성금속관 수복을 시행하고, 상악의 6개 유전치는 복합레진으로 수복하였다. 우식 예방을 위해 불소바니쉬를 도포하고 3개월 후 정기검진을 계획했다.

치료 중 BIS는 40~50사이로 유지되었고 BIS 값이 급격히 상승하는 일은 발생하지 않았으며 적절한 마취 심도가 유지되었다. 전신마취 도중 체온은 36.4~36.6℃로 유지되었으며, 맥박, 호흡, 혈압 등의 생징후도 안정적이었다. 술후 오심, 구토나 호흡기계 합병증도 관찰되지 않았다(Fig. 6).

### Ⅲ. 총괄 및 고찰

후쿠야마 선천성 근이영양증(FCMD) 환자의 전신적인 근력 약화는 흉부 및 두경부의 안면근과 저작근을 포함한다. 이로 인해 머리를 안정적으로 조절하기 어렵고, 얼굴 표정도 뚜렷하지 못하다. 입술에 힘이 없어 영아기 때부터 입을 벌리고 있거나 구호흡하는 경향이 있으며, 식이에 관련한 문제나 호흡 저하도 관찰된다. 뿐만 아니라 조음관련 근육이나 구강 구조의 약화로 정확한 발음을 할 수 없고, 혀가 저위되어 있으며, 타액 관리가 어렵다. 저작력이 약화되어 있고, 하악 운동이나 연하도 원활하지 않다<sup>2,7,16</sup>. 이러한 FCMD 환자의 구강안안면영역과 관련된 특징들은 치과치료 시 고려되어야 한다. 체어에서 적절한 자세를 취할 수 없으므로, 환자의 편안함과 안정성을 증가시킬 수 있는 머리받침대나 물리적 고정 등이 필요하다. 또 혀가 후방으로 위치되거나, 연하의 어려움으로 치료 중 구강 내 물이 유입되면 기도유지에 방해가 될 수 있으므로 유의해야 한다. 구강근육과 반사작용도 영향을 받아 이물질 흡입의 위험이 높으므로 치과치료 시 반드시 리버뎀을 사용해야 할 것이다. FCMD 환자는 입을 벌리고 있고 원활하지 못한 저작 및 연하로 음식물이 구강 내 잔존하여 구강위생 유지가 어렵기 때문에 치아우식이나 치주질환이 발생하기 쉽다<sup>2,7</sup>. 그러므로 식이조절은 물론 치태조절과 정기적인 검진, 불소도포 등을 통한 치과 관리가 필요하다.

이처럼 FCMD 환자는 자세의 유지와 조절이 어렵고, 연하곤란, 정신지체를 동반하기 때문에 치과진료시 협조도가 부족하다. 그러므로 본 증례의 환자처럼 다발성 치아우식증으로 치료할 치아가 많은 경우 진정법이나 전신마취를 고려하게 된다. 환

아가 진정법 시행 시 자발호흡이 가능하다면 진정법 하에 치과 치료를 진행할 수 있지만, 본 증례의 환아는 근력소실이 이미 상당히 진행된 상태이므로 진정법 시행 시 기도관리나 호흡에 문제가 발생할 가능성이 높아 전신마취가 안전하다.

소아 환아들에 있어 전신마취 시 흡입마취제를 사용하는 경우가 많다. 그러나 근이영양증이 있는 환아의 경우 흡입마취제를 사용할 경우 악성고열증 발생 위험이 있다<sup>9-15)</sup>.

골격근에서 리아노딘(ryanodine) 수용체가 자극되면, 이 수용체를 통해 근소포체(sarcoplasmic reticulum)에서 근형성질(myoplasm)로 칼슘 이온이 분비되어 근수축이 일어난다. 흡입마취제에 의한 악성고열증 시에는 과도한 양의 칼슘이 근형성질로 유입되어<sup>17)</sup>, 지속적인 액틴-미오신 상호작용으로 인해 근강직이 일어난다. 또한 칼슘-칼모둘린 복합체에 의한 해당과정 효소들의 직접적인 자극과, 간접적으로는 칼슘 항상성 유지를 위해 요구되는 칼슘 펌프 및 과도한 근필라멘트 상호작용에 필요한 에너지 공급을 위한 ATP 요구량 증가에 의해 대사항진이 나타난다. 이로 인한 열 생성 증가로 체온 상승, 산성증 등이 일어난다. 그리고 수축활성이 과도해지고, 인지질가수분해효소의 칼슘활성으로 인한 세포막 인지질의 회전율이 증가한다<sup>18)</sup>. 이러한 칼슘 항상성 유지의 붕괴로 근육세포는 괴사하거나 횡문근융해증(rhabdomyolysis)이 발생하게 된다. 이때 나트륨-칼륨 펌프도 중요한 역할을 한다. 악성고열증 반응으로 인해 ATP 요구량 증가로 생성이 충분하지 않게 되면, 나트륨-칼륨 펌프도 기능을 하지 못해,  $\text{Na}^+$ ,  $\text{Cl}^-$ ,  $\text{H}_2\text{O}$ 가 세포 안으로 자유롭게 유입된다. 삼투현상으로 인해 근육세포는 부풀게 되고, 손상은 더욱 확대된다<sup>19)</sup>. Enzmann 등<sup>20)</sup>은 악성고열증 위험이 높은 세포에서 카페인, 근이완제인 석시닐콜린, 흡입성 마취제 등의 약물에 의한 민감도가 강화된다고 보고하였다. 흡입성 마취제 등이 리아노딘 수용체의 칼슘 분비에 대한 역치를 낮추고 세포막의 극성을 낮춰, 연쇄적인 반응이 유도된다고 하였다. 근이영양증 환자에서는 세포막이 불안정하고 약하여 흡입마취제가 유입되면 세포막이 탈분극되고 근수축이 일어날 때 횡문근융해증을 일으킬 수 있다<sup>21)</sup>.

악성고열증을 방지하기 위해 치료제인 단트롤렌(dantrolene)을 예방적으로 투여할 수도 있으나 오심, 구토, 근력 약화, 비탈분극성 근이완제의 효과 연장 등의 부작용 가능성이 있으므로, 악성고열증을 유발하지 않는 마취제를 사용하는 것이 보다 적합할 것이다. 모든 정맥마취제는 악성고열증을 유발하지 않는 것으로 알려져 있다<sup>22)</sup>. 전신마취기에 흡입마취제가 남아있을 수 있으므로 전신마취 시행 전 기화기를 제거하고 새 흡입회로 설치 후 약 20~30분정도 환기를 시행하면 soda-lime과 마취기에 남아있는 흡입마취제를 제거할 수 있게 되어 악성고열증 발생을 예방하는데 도움이 된다. 근질환이 있는 환자의 경우 악성고열증 예방을 위해서 전신마취시 흡입마취제를 사용하지 않고 정맥마취제를 이용하여 마취를 유도한다. 프로포폴은 이와 같은 상황에서 가장 흔히 사용되는 정맥마취제이다. 악성고열증이 발생할 수 있는 흡입마취제와 달리 프로포폴은 리아노딘 수용체 칼슘 채널을 활성화시키지 않아 악성고열증을 일으

키지 않는다<sup>22)</sup>.

프로포폴은 뇌의 GABA 수용체에 작용하여 전신마취를 유도 및 유지하는 역할을 한다. 작용시간이 짧고, 마취 유도 및 회복이 빠르며, 술후 오심이나 구토 발생이 낮아 외래 마취 환자에 적합하다. 대부분의 치과치료, 특히 수복치료의 경우 침습도가 낮고 시술시간이 길지 않기 때문에 프로포폴을 이용한 전신마취시 임상적으로 매우 유리하다. 흡입마취제는 수면 및 진통효과를 모두 가지고 있지만, 프로포폴은 진정효과는 있으나 진통효과는 없어, 통증 조절을 위해 레미펜타닐(remifentanyl)을 동시에 투여해야 하는 경우가 많다<sup>23)</sup>. 프로포폴의 분포는 빠르고 광범위하며, 대사제거율도 빠르다. 뇌와 같이 혈류가 풍부한 기관으로 우선 분포된 뒤, 근육과 같이 관류가 덜 되는 기관으로 서서히 재분포한다. 뇌로부터의 광범위한 재분포와 재분포 과정에서 일어나는 대사로 약물이 제거되면 마취로부터 회복된다<sup>24)</sup>. 하지만 프로포폴의 약동학적인 특징은 환자의 나이에 따라서 약간 다른 양상을 나타낸다. 유아기에서 1살 이후에는 간 효소체계가 성숙되어 프로포폴 대사가 가능하다. 소아는 심박출량이 상대적으로 크기 때문에 약물의 재분포와 제거가 빠르게 이루어진다. 심박출량뿐만 아니라 국소 혈류, 신체 구성 및 비율이 성인과 다르므로 체중만 고려하면 저용량으로 투여될 수 있으므로, 나이가 공변량(co-variate)으로 고려되어야 한다<sup>25)</sup>. 따라서, 소아에서 프로포폴을 이용하여 마취를 시행하는 경우 성인과 다른 소아, 영아의 약동학적인 특성에 주의해야 한다.

본 증례에서는 프로포폴의 주입속도를 일정하게 유지하는 고정주입속도 유지법(constant rate infusion) 대신에 목표농도 조절주입법을 이용하여 전신마취를 진행하였다. 목표농도 조절주입법 이용시 주사기 펌프(syringe pump)에 컴퓨터를 연결하고, 컴퓨터에 내장되어 있는 소아환자에서의 프로포폴의 약동학적 변수에 의해서 약물 주입속도가 바뀌게 된다. 본 증례에서는 약물의 효과, 즉 프로포폴의 효과를 간접적으로 나타내주는 대리자로서 프로포폴의 효과치 농도를 이용하여 프로포폴의 마취 깊이를 조정하였다. 목표농도 조절주입에 의한 마취는 조작이 간단하고, 마취깊이를 조절하기 쉬우며, 예상되는 약물의 혈중농도를 실시간으로 확인할 수 있고, 마취유도가 마취유지 효과를 예상하기 위해 사용될 수 있을 뿐만 아니라, 마취유도 및 유지가 지속적인 절차로 시행될 수 있어 안정된 마취를 제공한다<sup>24)</sup>. 또한 프로포폴의 효과치 농도를 낮추게 되면 전신마취뿐만 아니라 진정법에도 사용이 가능하게 된다. 본 증례에서는 프로포폴의 효과치 농도를 조정함으로써 전신마취 시행하는 동안 적절한 수준의 마취심도를 매우 효과적으로 조절할 수 있었다.

#### IV. 요약

후쿠야마 선천성 근이영양증 환자는 상기도 근육을 포함한 전반적인 근육 약화를 보이며, 연하 곤란의 위험성이 높아 치과 치료시 호흡관리가 중요하다. 또한 정신지체를 동반하여 치과 치료시 양호한 협조도를 얻기 어렵다. 따라서 이 증례와 같이 다발성 우식증이 있는 경우 안정적인 생징후를 유지, 감독하며

내원 횟수를 줄일 수 있는 전신마취 하 치과치료가 유리할 것이다. 근이영양증 환자의 경우 흡입마취제를 사용한 전신마취 시 악성고열증의 위험이 높기 때문에 전정맥마취를 이용하는 것이 필요하다. 본 증례에서는 프로포폴을 이용한 목표농도 조절주입법으로 근이영양증 환자에서 발생할 수 있는 악성고열증 가능성을 배제하고, 안정적이고 효과적인 치료가 이루어졌다. 술중 마취 심도가 목표수준으로 유지되었고, 술중 및 술후 생징후 또한 안정적으로 유지되었으며, 합병증 발생 없이 치과치료가 마무리되었다. 이와 같이 후쿠야마 선천성 근이영양증 환자의 치과치료 시에는 전신적인 상태에 대한 이해와 준비를 바탕으로 접근해야 할 것이다.

### 참고문헌

1. Fukuyama Y, Kawazura M, Haruna H : A peculiar form of congenital progressive muscular dystrophy. *Paediatr Univ Tokyo*, 4:5-8, 1960.
2. T. Toda, K. Kobayashi, E. Kondo-Iida, et al. : The Fukuyama congenital muscular dystrophy story. *Neuromuscular Disorders*, 10:153-159, 2000.
3. Osawa M, Sumida S, Suzuki N, et al. : Fukuyama type congenital muscular dystrophy. In : Fukuyama Y, Osawa M, Saito K, eds. *Congenital Muscular Dystrophies. Amsterdam Netherlands: Elsevier Science*, 31-68, 1997.
4. National Center for Biotechnology Information (NCBI): Gene Reviews by title: Fukuyama Congenital Muscular Dystrophy. <http://www.ncbi.nlm.nih.gov/books/NBK1206/> (Accessed May 14 2012)
5. Kiichi Arahata : Muscular dystrophy. *Neuropathology*, 20:S34-S41, 2000.
6. Toda T : Fukuyama-type congenital muscular dystrophy. *Rinsho Shinkeigaku*, 40:1297-1299, 2000.
7. K. Kobayashi, Y. Nakahori, M. Miyake, et al. : An ancient retrotransposal insertion causes Fukuyama-type congenital muscular dystrophy. *Nature*, 394:388-392, 1998.
8. Fumiaki Saito, Kiichiro Matsumura : Fukuyama-type congenital muscular dystrophy and defective glycosylation of  $\alpha$ -dystroglycan. *Skeletal Muscle*, 1:22, 2011.
9. Kawaai et al. : Continuous infusion propofol general anesthesia for dental treatment in patients with progressive muscular dystrophy. *Anesth Prog*, 54:12-16, 2005.
10. Gurnaney H, Brown A, Litman RS : Malignant hyperthermia and muscular dystrophies. *Anesth Analg*, 109:1043-1048, 2009.
11. Gerald V, Robin G : Inhalation anesthetics and Duchenne's muscular dystrophy. *Can J Anaesth*, 46:525-528, 1999.
12. Chalkiadis GA, Branch KG : Cardiac arrest after isoflurane anesthesia in a patient with Duchenne's muscular dystrophy. *Anaesthesia*, 45:22-25, 1990.
13. Sethna NF, Rockhoff MA : Cardiac arrest following inhalation induction of anaesthesia in child with Duchenne's muscular dystrophy. *Can Anaesth Soc J*, 33:799-802, 1986.
14. Larsen UT, Juhl B, Hein-Sorensen O, de Fine Olivarius B : Complications during anaesthesia in patients with Duchenne's muscular dystrophy (a retrospective study). *Can J Anaesth*, 36:418-422, 1989.
15. Josie K. Kozack, Donna L. MacIntyre : Malignant hyperthermia. *Phys Ther*, 81:945-951, 2001.
16. T. Toda, M. Segawa, Y. Nomura, et al. : Localization of a gene for Fukuyama type congenital muscular dystrophy to chromosome 9q31-33. *Nature Genet*, 5:283-286, 1993.
17. Heiman-Patterson TD : Neuroleptic malignant syndrome and malignant hyperthermia: important issues for the medical consultant. *Med Clin North Am*, 77:477-492, 1993.
18. Halsall PJ, Hopkins PM : "Malignant hyperthermia". Continuing Education in Anaesthesia, *Critical Care and Pain*, 3:5-9, 2003.
19. Poels PJE, Gabreels FJM : Rhabdomyolysis: a review of the literature. *Clin Neurol Neurosurg*, 95:175-192, 1993.
20. Enzmann NR, Balog EM, Gallant EM : Malignant hyperthermia : effects of sarcoplasmic reticulum  $Ca^{2+}$  pump inhibition. *Muscle Nerve*, 21:361-366, 1998.
21. Yemen TA, McClain C : Muscular dystrophy, anesthesia and the safety of inhalational agents revisited: again. *Paediatr Anaesth*, 16:105-108, 2006.
22. Fruen BR, Mickelson JR, Roghair TJ, et al. : Effects of propofol on  $Ca^{2+}$  regulation by malignant hyperthermia-susceptible muscle membranes. *Anesthesiology*, May:82:1274-82, 1995.
23. Wikipedia: Propofol. <http://en.wikipedia.org/wiki/Propofol> (Accessed May 14 2012)
24. Kim DW : Target controlled infusion. *J Korean Med Assoc*, 46:454-460, 2003.
25. Wilson G : Target controlled infusion anaesthesia in children. *S Afr J Anaesthesiol Analg*, 16:124-126, 2010.

## Abstract

## DENTAL TREATMENT IN A PATIENT WITH FUKUYAMA TYPE MUSCULAR DYSTROPHY UNDER TOTAL INTRAVENOUS ANESTHESIA USING PROPOFOL

Dallae Jin, Teo-Jeon Shin, Hong-Keun Hyun, Young-Jae Kim,  
Jung-Wook Kim, Sang-Hoon Lee, Chong-Chul Kim, Ki-Taeg Jang

*Department of Pediatric Dentistry, School of Dentistry, Seoul National University*

Muscular dystrophy is a genetically heterogeneous group of disorders characterized by progressive muscle weakness of variable distribution and severity. Fukuyama type congenital muscular dystrophy (FCMD) is an unusual form of muscular dystrophy with autosomal recessive inheritance and is clinically characterized by an early age of onset, severe central nervous system involvement, facial muscle weakness, and multiple joint contractures. Muscular dystrophy is susceptible to perioperative respiratory, cardiac and other complications. Patients with FCMD have upper airway muscle weakness, therefore general anesthesia is preferred to sedation regarding maintaining the airway when treating these patients. The development of malignant hyperthermia in general anesthesia for patients with muscular dystrophy is a concern. Total intravenous anesthesia should be used instead of inhaled anesthetics because of the risk of malignant hyperthermia.

A 3-year-9-month old, 13kg girl with Fukuyama type congenital muscular dystrophy was scheduled for dental treatment under general anesthesia. She had multiple caries and 14 primary teeth needed caries treatment. Prior to general anesthesia, oral premedication with 9 mg midazolam was given. General anesthesia was induced and maintained with target controlled infusion of propofol 3~3.5  $\mu\text{g}/\text{mL}$ .

The patient with progressive muscular dystrophy was successfully treated under total intravenous anesthesia with a target controlled infusion of propofol. There were no complications related to anesthesia and dental treatment during or after the operation. This case suggests that target controlled infusion of propofol is a safe and appropriate anesthetic technique in FCMD patients for dental treatment.

**Key words :** Fukuyama type congenital muscular dystrophy, Propofol, Target controlled infusion, Multiple caries