

A Comparative Study of Facemask Therapy with Two Types of Bonded Expander

Eunha Lee, Kitae Park

*Department of Pediatric Dentistry, The Institute of Oral Health Science, Samsung Medical Center,
Sungkyunkwan University School of Medicine*

Abstract

The purpose of this study is to evaluate the effects of facemask therapy in patients with Class III malocclusion with two types of bonded expanders covering different numbers of anchored teeth and to compare the anchorage value of two types of bonded expander.

Eighteen subjects with Class III malocclusion in early mixed dentition were included in this study, and subjects were divided into two groups based on the number of teeth covered by bonded expander: group 1 (splinting four teeth on each side, 9 subjects) and group 2 (splinting three teeth on each side, 9 subjects). Lateral cephalograms were obtained and assessed before (T1) and after (T2) the treatment.

The facemask therapy showed skeletal effects including anterior movement of maxilla and backward rotation of mandible in both groups, with no significant differences between groups. Mesial movement of maxillary molars which indicates anchorage loss of the bonded expander was found in both groups, but significantly larger mesial movement was found in group 2 than in group 1.

In conclusion, the value of anchorage was different according to the number of teeth covered by bonded expander as an intraoral anchorage of facemask, but there were no significant differences in skeletal effects.

Key words : Facemask, Bonded expander, Intraoral anchorage, Class III malocclusion

Ⅰ. 서 론

3급 부정교합은 서양인에서는 5% 이하의 빈도로 나타나고, 아시아인에서는 그 보다 높은 10~12%의 빈도로 관찰된다¹⁻³⁾. 3급 부정교합은 상악 열성장, 하악 과성장 또는 이 두 가지가 복합적으로 나타나 발생하는 것으로 알려져 있고, 이 중 상악 열성장을 동반하는 경우가 3급 부정교합 중 2/3 이상을 차지한다고 보고되고 있다^{4,5)}. 3급 부정교합을 보이는 성장기 아동의 경우 악정형 치료를 고려할 수 있으며, 상악 열성장이 동반된 성장기의 3급 부정교합 환자의 경우 facemask를 이용해 상악의 전방성장을 촉진시켜 효과적으로 치료할 수 있다.

일반적으로 facemask 치료 시 상악 전방견인의 구내장치로

구개확장장치(bonded expander 또는 hyrax)를 함께 사용한다. 3급 부정교합이 있는 아동의 경우 상악의 전방성장 결여뿐 아니라 상악의 횡적 성장 결여가 동반된 경우가 많기 때문에, facemask 치료 시 구개확장장치를 사용해 상악의 횡적 확대를 도모하게 되고 상악의 횡적 확대가 요구되지 않는 경우에도 정중구개봉합 및 circummaxillary suture를 이개시켜 상악의 전방견인이 용이하게 일어나도록 한다^{6,7)}. 그러나 facemask 치료 시 구내장치를 사용하는 경우 상악의 전방견인력이 구강 내 장치를 통해서 간접적으로 상악에 전달되기 때문에, 우리가 원하는 악정형 효과뿐 아니라 상악 치아의 전방이동, 즉 구내장치의 고정원 소실이 동반 된다. 구내장치(구강 내 고정원)와 골격성 고정원을 이용한 facemask의 치료 효과를 비교한 Sar 등⁸⁾의

Corresponding author : Kitae Park

Department of Pediatric Dentistry, The Institute of Oral Health Science, Samsung Medical Center, Sungkyunkwan University School of Medicine
81 Irwon-Ro, Gangnam-gu, Seoul, 135-710, Korea

Tel: +82-2-3410-2426 / Fax: +82-2-3410-0038 / E-mail: pole2426@gmail.com

Received August 14, 2014 / Revised October 2, 2014 / Accepted October 7, 2014

연구에 따르면, 골격성 고정원을 이용한 경우 상악 치아의 이동이 거의 없는 반면에, 구내장치를 구강 내 고정원으로 이용한 경우 유의하게 상악 구치의 근심이동 및 상악 전치의 전방경사가 동반된다고 하였다. 이상적인 facemask의 치료 결과는 순수한 상악의 전방경인 효과를 얻는데 있기 때문에 이러한 불필요한 상악 치아의 이동은 고정원 소실로 간주할 수 있다.

Facemask의 적응증이 되는 성장기 3급 부정교합 아동의 경우 혼합치열기의 아동이 대부분이기 때문에 개개인의 치열 발육 상태에 따라 구강 내 장치의 디자인은 다양하게 적용될 수 있다. 혼합치열기의 아동에게 bonded expander를 사용 시, 보통은 편측으로 4개(유견치, 제1, 2유구치 및 제1대구치)의 치아를 피개하게 되지만 유견치가 조기 탈락하는 등의 이유로 3개(제1, 2유구치 및 제1대구치)의 치아를 피개해서 사용해야 하는 경우가 있다. 이 경우 bonded expander에 피개되는 치아의 총 개수가 8개 또는 6개가 되게 되며, 일반적으로 고정원에 포함되는 치아의 수가 많을수록 고정원으로서의 가치가 커지기 때문에⁹⁾ facemask 치료 시 구강 내 장치 디자인에 따라 facemask의 치료 효과에 차이가 있을 수 있다. 그러나 지금까지 구강 내 장치 디자인에 따른 고정원으로서의 평가 및 facemask 치료 효과에 대해 비교한 연구는 없었다. 따라서 이번 연구의 목적은 구내장치로 bonded expander를 사용하였을 때 피개한 치아 수(편측으로 4개 또는 3개)에 따른 facemask의 치료 효과를 비교하고 구강 내 고정원으로서의 구내장치를 평가하는 것이다.

II. 연구대상 및 방법

본 연구는 삼성서울병원 IRB의 승인을 받아 시행되었다 (IRB File No. : 2013-06-007-001).

1. 연구대상

삼성서울병원에서 2008년 1월에서 2013년 2월까지 facemask를 이용해 악정형 치료를 받은 초기 혼합치열기 환자 총 81명(남아 42명, 여아 39명) 중, 다음의 inclusion criteria를 만족시키는 환자를 선별하였다.

- 1) 상악 4전치의 전치부 반대교합
- 2) 상악 열성장을 동반한 3급 부정교합
- 3) 구강 내 장치로 bonded expander 사용한 경우
- 4) 양측의 유견치 및 제1, 2 유구치가 약 1년 이상 지대치로 사용할 수 있을 정도의 치근이 잔존하는 경우
- 5) Facemask 착용 시 양호한 협조도를 보이는 경우(하루에 14시간 착용)
- 6) 이전에 교정치료 받은 병력이 없는 경우
- 7) 전신질환 또는 증후군이 없는 건강한 환자

총 18명(남아 11명, 여아 7명)의 환자가 선별되었고, bonded expander가 피개하는 치아 개수에 따라 두 군으로 나누었다. 편측으로 4개의 치아(유견치, 제1, 2유구치 및 제1대구치)를 피개하는 군은 제1군, 3개의 치아(제1, 2유구치 및 제1대구치)를 피개하는 군은 제2군으로 각각 명명하였다(Fig. 1). 제1군은 9명의 환자(남아 8명, 여아 1명)로 구성되었고, 평균나이는 8세 4개월(7세 6개월~9세 3개월)이다. 제2군은 9명의 환자(남아 3명, 여아 6명)로 구성되었고, 평균나이는 9세 10개월(7세 1개월~11세 4개월)이다.

2. 연구 방법

- 1) Facemask 치료 방법

Facemask 견인을 위해 bonded expander를 구내장치로 사

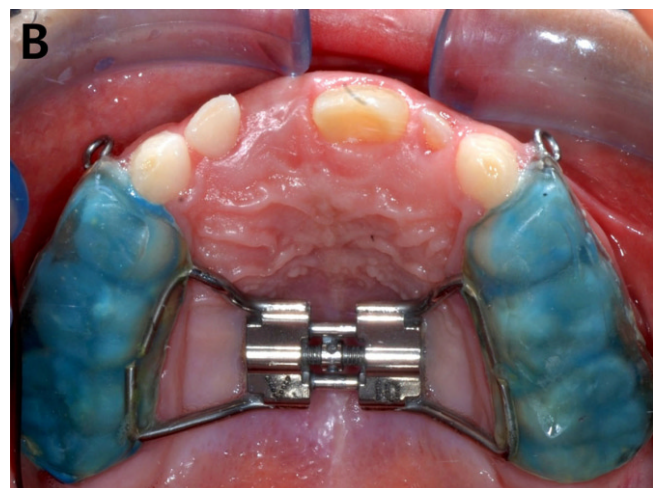
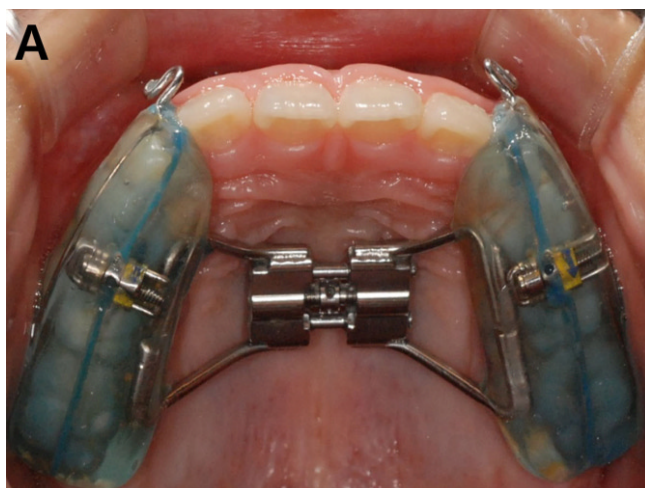


Fig. 1. Intraoral appliance used in this study. (A) Group 1 (splinting four teeth on each side). (B) Group 2 (splinting three teeth on each side).

용하였고 유전치 부위에 hook을 부착하였다. 환자의 횡적 부조화에 따라 하악의 폭경을 고려하여 2~4주 동안 하루에 1/4회전 속도로 구개 확장을 시행하였고, 구개 확장이 요구되지 않는 환자의 경우에도 상악골 통합 시스템을 분리시키기 위해 하루에 1/4회전의 속도로 1주 간 확장을 시행하였다. 약 1~4주 간 구개 확장 후, Petit-type facemask (Ormco Co., USA)를 이용해 상악의 전방견인을 시행하였다. 고무줄을 이용해서 양측에 450g의 전방 견인력을 가하였고, 힘의 방향은 교합면의 약 30° 하방으로 적용하였다. 환자는 하루에 14시간 동안 facemask를 착용하도록 교육받았으며, 약 12개월 동안 facemask를 이용한 상악의 전방견인 치료를 받았다.

2) 측모두부방사선사진 분석

Facemask 치료 전(T1)과 치료 후(T2)에 측모두부방사선사진을 촬영하였다. 측모두부방사선사진의 평가를 위해서 두 명의 측정자가 V-ceph 6.0 (Osstem Implant Co., Korea)을 이용해 tracing 및 계측하였다. 본 연구에서 사용된 측모두부방사선 계측점은 다음의 그림과 같다(Fig. 2). 상악 구치의 근심 이동 및 정출, 상악 절치의 전방이동을 평가하기 위해서 두 개의 새로운 기준평면을 설정하였다. ANS에서 PNS를 연결하는 선을 horizontal reference plane (HRP)으로 명명하였고, HRP에서 ANS를 지나는 수직선을 vertical reference plane (VRP)으로 명명하였다(Fig. 3).

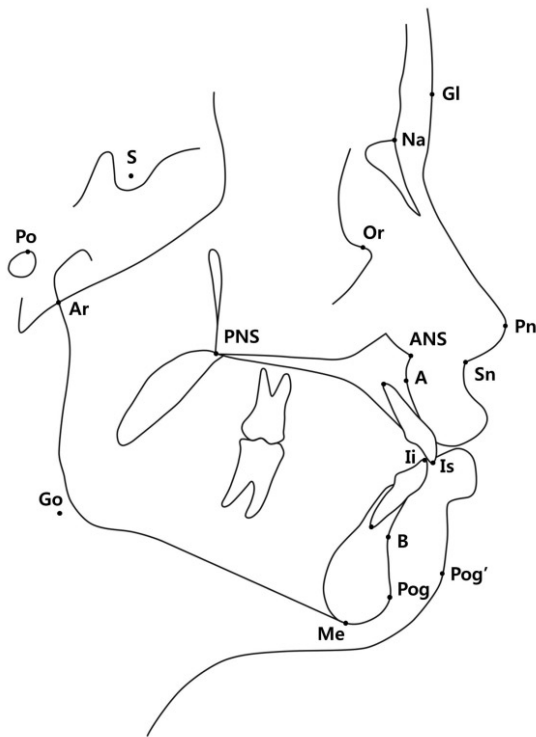


Fig. 2. The cephalometric landmarks used in this study.

3) 통계 분석

치료 전, 후 측모두부방사선 계측치의 변화량인 T2 - T1을 계산하여 두 그룹을 비교 분석하였다(단, MBC of U6 to VRP는 결과를 양의 값으로 표현하기 위해 T1 - T2으로 계산하였다). 통계 분석은 SAS version 9.3 (SAS institute, USA)을 이용하였고, 두 명의 측정자에 의해 반복 측정된 결과값들이 두 시점 간 차이가 있는지 보기 위해 mixed-effects model을 이용해 통계 분석 하였다. 또한 증가한 false positive error를 보정하기 위해 Bonferroni 방법으로 p - value를 보정해 주었고, 검정 결과는 유의수준 0.05를 기준으로 평가하였다. 두 명의 측정자가 계측한 계측점의 신뢰도를 평가하기 위해 intraclass coefficient를 계산하였고, 모든 항목에서 높은 일치도를 보였다.

Ⅲ. 연구 성적

1. 치료 전(T1) 측모두부방사선 계측치의 분석

치료 전 전후방, 수직적, 치성 및 연조직 계측치의 모든 항목에서 두 군 간에 통계적으로 유의한 차이는 없었다.

2. 치료 후(T2 - T1) 측모두부방사선 계측치의 변화량 분석

Facemask 치료 후 두 군의 측모두부방사선 계측치의 변화량은 다음과 같다(Table 1).

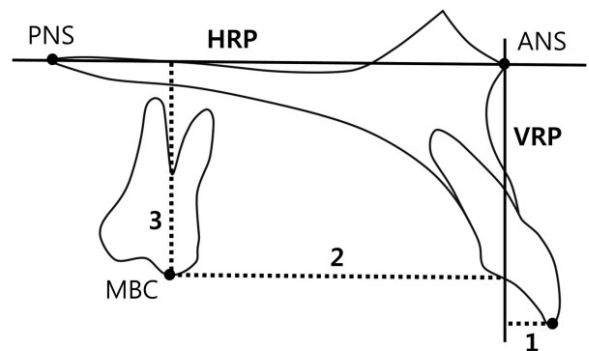


Fig. 3. Maxillary dentoalveolar measurements. 1. Incisal tip of U1 to VRP^a (mm); 2. MBC^b of U6 to VRP (mm); 3. MBC of U6 to HRP^c (mm); ^a VRP (vertical reference plane); ^b MBC (mesiobuccal cusp tip); ^c HRP (horizontal reference plane).

Table 1. Cephalometric changes after the treatment in group 1 (splinting four teeth) and group 2 (splinting three teeth)

Cephalometric measurement	Group 1		Group 2		<i>p</i> - value
	Mean	SD	Mean	SD	
Sagittal skeletal					
ANB (°)	2.88	1.22	3.41	1.37	0.7884
Wits appraisal	1.20	1.99	2.56	2.78	0.4606
SNA (°)	2.06	1.61	2.73	1.46	0.6670
A to N-perpendicular (mm)	1.55	1.21	2.45	2.38	0.6432
SNB (°)	-0.82	1.24	-0.67	1.00	1.0000
Pog to N-perpendicular (mm)	-2.11	1.76	-1.36	3.15	1.0000
Vertical skeletal					
SN-MP (°)	1.13	1.61	0.63	1.46	0.4868
FMA (°)	1.47	1.33	0.81	1.93	0.8074
SN-PP (°)	-0.69	1.68	-1.12	1.17	0.4948
Articular angle (°)	1.74	2.95	1.09	4.33	0.6893
Saddle angle (°)	0.12	1.62	0.33	2.16	0.8003
Gonial angle (°)	-0.73	2.20	-0.79	2.64	0.9510
Dentoalveolar					
U1 to SN (°)	0.39	5.08	4.85	4.79	0.0666
U1 to NA (angular)	-1.67	5.08	2.12	5.49	0.1411
U1 to NA (linear)	0.53	1.13	1.41	1.92	0.2346
L1 to NB (angular)	1.61	6.26	1.02	5.19	0.8149
L1 to NB (linear)	0.68	1.24	0.72	1.06	0.9544
IMPA (°)	1.30	6.44	1.05	5.74	0.9267
Incisal tip of U1 to VRP (mm)	1.02	1.18	2.10	1.74	0.1370
MBC of U6 to VRP (mm)	1.59	0.68	2.68	0.95	0.0103*
MBC of U6 to HRP (mm)	1.61	0.73	1.79	1.79	0.6172
Soft tissue					
Upper lip to E-plane (mm)	1.23	1.37	2.88	1.34	0.0172*
Lower Lip to E-plane (mm)	0.12	1.45	1.00	1.00	0.1496
Facial contour angle (°)	5.04	3.19	7.72	3.53	0.1079

Statistical analysis by mixed-effects model

p - value was corrected by Bonferroni's method (* : $p < 0.05$)

SD indicates standard deviation

1) 전후방 관계

두 군 모두 치료 후 ANB, Wits appraisal의 증가를 보였으며, 두 군 간에 통계적으로 유의한 차이는 없었다. 또한 두 군 모두 SNA, A to N-perpendicular의 증가 및 SNB, Pog to N-perpendicular의 감소를 보였고 통계적으로 유의한 차이는 없었다.

2) 수직적 관계

두 군 모두 FMA, SN-MP의 증가가 관찰되었으며 두 군 간에 유의한 차이는 없었다.

3) 치성 관계

상악 구치의 근심 이동량을 나타내는 MBC of U6 to VRP의 변화량은 제2군이 제1군에 비해 통계적으로 유의하게 더 크게

계측되었다. 상악 구치의 정출량을 나타내는 MBC of U6 to HRP는 두 군간에 유의한 차이가 없었다.

상악 전치의 변화량을 관찰하였을 때, 두 군 모두 U1 to SN의 증가가 관찰되었다. U1 to SN의 변화량에 두 군간의 유의한 차이가 있는 것은 아니었으나, 제2군이 제1군에 비해서 큰 경향을 보였다($p = 0.0666$). 상악 전치의 전방이동을 나타내는 Incisal tip of U1 to VRP는 두 군 모두 증가되었고, 두 군간에 유의한 차이는 없었다. 그러나 제2군이 제1군에 비해서 상악 전치의 전방 이동량이 큰 경향을 보였다($p = 0.1370$).

4) 연조직 관계

두 군 모두 Upper lip to E-plane의 증가가 관찰 되었고, 증가량은 제2군이 제1군에 비해 유의하게 크게 계측되었다.

Ⅳ. 총괄 및 고찰

일반적으로 facemask 치료는 상악의 전방이동 및 하악의 후하방 회전이 복합적으로 나타나 골격적 부조화를 해소하며, 또한 상악 전치의 전방이동 및 전방경사와 하악 전치의 후방경사 효과 또한 전치부 반대교합의 해소에 기여하는 것으로 알려져 있다^{8,10-13}). 그러나 facemask 치료를 통해 최선의 결과를 얻기 위해서 최대한의 상악 전방이동을 얻고 상악 치아의 전방이동을 최소화 하는 것이 이상적이기 때문에 동반되는 상악 치아의 이동은 고정원 소실이라고 볼 수 있다.

구강 내 고정원의 적용 시 더 많은 치아를 고정원에 포함시킴으로써 고정원 보강을 얻을 수 있고 불필요한 치아이동을 줄일 수 있다⁹). Facemask 사용 시 구강 내 고정원으로 사용되는 bonded expander의 경우에도 치아를 피개하는 개수에 따라서 구강 내 고정원의 소실 정도가 다를 수 있고 이에 따른 facemask의 골격성 및 치성효과가 다를 수 있다. 본 연구에서는 bonded expander와 facemask를 이용해서 상악의 전방견인을 시행한 아동에서 bonded expander가 편측으로 4개의 치아를 피개한 경우와 3개의 치아를 피개하여 치료한 두 군을 선별하여 두 군 사이의 facemask 치료 효과 및 bonded expander의 구강 내 고정원으로서의 차이를 평가하였다. Bonded expander 사용 시 유견치의 조기탈락 또는 탈락을 앞두고 있는 경우 편측으로 3개 치아를 피개하여 사용하였는데, 유견치가 조기탈락 된 경우 고정원 평가에 영향을 미칠 수 있기 때문에 이번 연구에서는 유견치가 잔존해 있는 환자만을 포함시켰다. 또한 상악 전치부의 총생으로 측절치가 구개측에 위치한 경우, facemask 만으로 측절치의 반대교합을 모두 해소하기 어려울 수 있어 facemask 적용과 동시에 상악 전치부에 고정성 교정장치를 부착하여 전치부 배열을 시도할 수 있다. 그러나 고정성 교정장치를 통해 전 치열이 한 단위로 묶이면서 고정원이 보강될 수 있기 때문에, bonded expander와 고정성 교정장치를 동시에 진행한 경우도 이번 연구에서 제외하였다.

Facemask 치료 효과 중 전후방 관계에서, 두 군 모두 ANB 및 Wits appraisal의 증가가 관찰되었고 두 군간에 유의한 차이는 없었다. 상악의 전방 견인을 비교하였을 때 두 군 모두 SNA 및 A to N-perpendicular의 증가가 관찰되었고, SNB 및 Pog to N-perpendicular의 감소가 관찰되어 하악의 후하방 회전 또한 골격적 부조화 해소에 기여함을 알 수 있었고, 이 역시 두 군간에 유의한 차이는 없었다.

치성 효과에 있어서 두 군 모두 MBC of U6 to VRP가 증가하였으며, 이는 상악 구치가 근심이동 되었음을 의미한다. 제2군(2.68 mm)이 제1군(1.59 mm)에 비해서 유의하게 큰 근심 이동을 보여주었는데, 이 결과는 편측으로 3개의 치아를 피개한 bonded expander가 4개의 치아를 피개한 경우보다 고정원 소실이 더 컸다고 해석할 수 있다. 이전의 몇몇 연구에서도 facemask 적용 시 상악 구치가 근심 이동을 보고하였고, Sar 등⁸)에 따르면 facemask와 bonded expander를 이용한 상악 전방견인 시 상악 구치가 1.93 mm 근심이동 됨을 보고하였

다. 그러나 이 연구에서는 bonded expander에 의해 피개된 치아 개수에 대해서 구분하여 명시하지 않았다. Ngan 등¹⁴)은 두 가지 형태(banded 또는 bonded 형태)의 구강 내 장치를 고정원으로 facemask 치료 한 결과를 비교하였다. 상악 구치의 근심 이동량이 banded 형태는 2.1 mm, bonded 형태는 1.3 mm였고, banded 형태를 사용한 경우 bonded 형태를 사용하였을 때 보다 상악 구치의 근심 이동량이 유의하게 크다고 보고하였다. 또한 골격적 효과에서 상악 전방 이동량에는 두 군간에 유의한 차이가 없었다고 하였고(1.0 mm, 1.1 mm), banded 형태를 사용한 경우 mandibular plane angle이 유의하게 더 증가(1.6°, -0.4°)하면서 수직적으로 열리는 경향이 있었다고 보고하였다.

Facemask 견인 시에는 상악골의 회전을 최소화 하기 위하여 견인력의 방향을 교합면 하방 30°로 견인하도록 추천된 바 있는데¹⁵), 이러한 견인 방향은 facemask 치료 시 상악 구치의 정출을 유발하게 된다. 상악 구치의 정출 역시 구강 내 장치의 고정원 소실로 볼 수 있고, 상악 구치의 정출량을 의미하는 MBC of U6 to HRP는 두 군 모두 증가됨이 관찰되었으나 두 군간에 유의한 차이는 없었다. 상악 구치는 bonded expander를 통해 지속적으로 교합력을 받기 때문에 고정원 소실 면에서 상악 구치 정출이 상악 구치의 전방이동에 비해 덜 영향 받은 것으로 생각된다.

Facemask 치료 후 치성 효과에서 상악 구치의 전방이동뿐 아니라 상악 전치의 전방경사가 동반됨이 보고된 바 있는데^{11,14,16}), 이번 연구에서도 U1 to SN 및 Incisal tip of U1 to VRP의 증가가 관찰되어 상악 전치의 전방경사 및 전방이동이 있었음을 알 수 있었다. 두 항목 모두 두 군간에 통계적으로 유의한 차이가 있는 것은 아니었으나 제2군이 제1군에 비해 증가량이 큰 경향이 관찰되어($p = 0.0666$, $p = 0.1370$), 4개의 치아를 피개 된 bonded expander를 이용하였을 때 3개 치아를 피개한 경우보다 상악 전치의 전방경사 및 전방이동이 적었음을 알 수 있었다. 연조직 변화량을 보았을 때 두 군 모두 Upper Lip to E-plane의 증가로 상순의 전방 돌출이 관찰되었고, 제2군이 제1군에 비해 상순의 전방 돌출량이 유의하게 크게 계측되었다. 상순의 전방 돌출은 상악 전방이동의 골격적 효과에 의해서 발생할 수 있고, 상악 전치의 전방경사의 치성효과에 의해서도 발생할 수 있다. 이번 연구 결과에서 상악의 전방 이동량은 두 군간에 유의한 차이가 없었고 상악 전치의 전방경사의 경우 제2군이 제1군에 비해 큰 경향이 관찰되었기 때문에, 두 군간의 치성 효과 차이로 인해서 연조직 변화에 차이가 관찰된 것으로 생각된다.

본 연구를 통해서 bonded expander의 지대치로 피개되는 치아의 개수가 적을수록 고정원 소실이라고 볼 수 있는 상악 구치의 근심이동 및 상악 전치의 전방경사가 증가됨을 알 수 있었다. 이는 결과적으로 facemask 치료 후 유견치 공간으로 상악 구치들이 근심이동 하면서 영구 견치의 맹출 공간 소실을 야기할 수 있다. 따라서 견치의 맹출 공간 소실이 우려되는 경우 고정성 교정장치를 이용해 견치 공간을 유지하며 상악을 전방견

인 하는 것을 고려해 볼 수 있겠다.

연구결과에서 보여졌듯이 facemask의 고정원으로 구강 내 장치를 이용한 경우 불필요한 치아이동을 피할 수 없으며, 최근에는 이를 보완하고자 골격성 고정원을 이용하여 상악을 전방 견인한 연구들이 보고되고 있다. 골격성 고정원을 이용한 경우 전방 견인력을 상악에 직접적으로 전달하게 되어, 골격성 효과를 최대화하고 상악 치아의 전방이동은 최소화 시킬 수 있다고 보고되었다^{8,16,17}. 그러나 facemask 치료가 필요한 대부분의 환자 연령이 골격성 고정원의 사용을 고려하기에는 너무 어리고, miniplate 등의 식립을 위한 추가적인 외과 술식이 필요하다는 단점이 있다.

본 연구에서는 구강 내 장치의 고정원 소실 정도를 평가하기 위해 엄격한 inclusion criteria를 적용하여 연구 대상자를 선별하였고, 따라서 연구 대상자 수가 18명으로 적은 한계점이 있었다. 두 군이 가능한 한 동일한 조건에서 치료 받은 환자들을 선별하였으나, 평균나이가 각각 8세 4개월(제1군), 9세 10개월(제2군)이었다. 연구 대상으로 유견치 및 제1, 2유구치의 치근이 1년 이상 지대치로 사용할 수 있을 정도의 치근이 잔존한 환자들을 연구에 포함시켰지만, 평균나이에 따른 치령에 차이가 있을 수 있다는 점을 고려한다면 연구 결과 해석에 제한점이 있을 수 있겠다. 또한 구개 확장 시 환자 개인마다 요구되는 확장량은 연구 대상자 간에 차이(1~4주)가 있었다. 이러한 점은 환자마다 횡적 부조화 정도가 다른 점을 고려했을 때 연구의 한계점이 되겠다. 그러나 구강 내 장치의 피개 형태에 따른 치료 효과의 차이 및 고정원을 평가한 연구는 처음이라는 데 그 의의를 찾을 수 있다. 이번 연구에서는 구강 내 장치를 bonded expander로 한정하였으나, 임상에서 hyrax도 널리 사용되고 있다. 이 두 장치는 각기 다른 형태의 치아 피개 방법을 사용하기 때문에 이러한 장치와 관련한 facemask의 치료 효과 및 고정원 평가에 대한 연구도 더 필요할 것으로 사료되며, facemask의 구강 내 장치와 관련하여 더 많은 연구 대상자를 포함하여 연구를 진행한다면 더 신뢰도 높은 결과를 얻을 수 있을 것이라고 사료된다.

V. 결 론

Facemask 및 bonded expander를 사용하여 혼합치열기 3급 부정교합 환자를 치료하는 경우, 개인의 치열 발육 상태에 따라 편측으로 4개 또는 3개의 치아를 피개하는 형태로 bonded expander를 제작하게 된다. 본 연구에서는 facemask 치료를 받은 18명의 환자를 대상으로 bonded expander의 치아 피개 정도에 따라 제1군(4개 치아 피개, 9명)과 제2군(3개 치아 피개, 9명)으로 선별하여 facemask의 치료 효과를 비교하였고, 구강 내 장치의 고정원으로서의 소실 정도를 평가하였다. Facemask 치료 후 골격성 효과에 있어서 두 군 모두 상악의 전방이동 및 하악의 후하방 회전이 관찰 되었으며, 통계적으로 유의한 차이는 없었다. 치성 효과에 있어서 두 군 모두 상악 구치의 근심이동 및 상악 전치의 전방경사가 관찰되었고, 제2군

이 제1군에 비해 큰 경향을 나타내었다. 이러한 치성효과는 bonded expander의 고정원 소실로 볼 수 있는데, bonded expander의 치아 피개 범위에 따라 골격적 치료 효과에는 유의한 차이가 없었으나 고정원으로서의 소실 정도는 제2군의 경우 제1군에 비해 유의하게 크게 나타났다.

References

1. Mouakeh M : Cephalometric evaluation of craniofacial pattern of Syrian children with Class III malocclusion. *Am J Orthod Dentofacial Orthop*, 119:640-649, 2001.
2. van Vuuren C : A review of the literature on the prevalence of Class III malocclusion and the mandibular prognathic growth hypotheses. *Aust Orthod J*, 12:23-28, 1991.
3. Thilander B, Myrberg N : The prevalence of malocclusion in Swedish schoolchildren. *Scand J Dent Res*, 81:12-21, 1973.
4. Ellis E, 3rd, McNamara JA, Jr. : Components of adult Class III malocclusion. *J Oral Maxillofac Surg*, 42:295-305, 1984.
5. Guyer EC, Ellis EE, 3rd, McNamara JA, Jr., et al. : Components of class III malocclusion in juveniles and adolescents. *Angle Orthod*, 56:7-30, 1986.
6. McNamara JA, Jr. : An orthopedic approach to the treatment of Class III malocclusion in young patients. *J Clin Orthod*, 21:598-608, 1987.
7. Vaughn GA, Mason B, Moon HB, et al. : The effects of maxillary protraction therapy with or without rapid palatal expansion: a prospective, randomized clinical trial. *Am J Orthod Dentofacial Orthop*, 128:299-309, 2005.
8. Sar C, Arman-Ozircipici A, Uckan S, et al. : Comparative evaluation of maxillary protraction with or without skeletal anchorage. *Am J Orthod Dentofacial Orthop*, 139:636-649, 2011.
9. Geron S, Shpack N, Kandos S, et al. : Anchorage loss—a multifactorial response. *Angle Orthod*, 73:730-737, 2003.
10. Baik HS : Clinical results of the maxillary protraction in Korean children. *Am J Orthod Dentofacial Orthop*, 108:583-592, 1995.
11. Macdonald KE, Kapust AJ, Turley PK : Cephalometric changes after the correction of class III malocclusion with maxillary expansion/facemask therapy. *Am J Orthod Dentofacial Orthop*, 116:13-24, 1999.

12. da Silva Filho OG, Magro AC, Capelozza Filho L : Early treatment of the Class III malocclusion with rapid maxillary expansion and maxillary protraction. *Am J Orthod Dentofacial Orthop*, 113:196-203, 1998.
13. Baccetti T, McGill JS, Franchi L, *et al.* : Skeletal effects of early treatment of Class III malocclusion with maxillary expansion and face-mask therapy. *Am J Orthod Dentofacial Orthop*, 113:333-343, 1998.
14. Ngan P, Cheung E, Wei SHY : Comparison of Protraction Facemask Response Using Banded and Bonded Expansion Appliances as Anchorage. *Semi Orthod*, 13:175-185, 2007.
15. Tanne K, Hiraga J, Sakuda M : Effects of directions of maxillary protraction forces on biomechanical changes in craniofacial complex. *Eur J Orthod*, 11:382-391, 1989.
16. Lee NK, Yang IH, Baek SH : The short-term treatment effects of face mask therapy in Class III patients based on the anchorage device: miniplates vs rapid maxillary expansion. *Angle Orthod*, 82:846-852, 2012.
17. Kircelli BH, Pektas ZO : Midfacial protraction with skeletally anchored face mask therapy: a novel approach and preliminary results. *Am J Orthod Dentofacial Orthop*, 133:440-449, 2008.

국문초록

Bonded expander 형태에 따른 facemask의 치료 효과 비교연구

이은하 · 박기태

성균관대학교 의과대학 삼성서울병원 치과진료부 소아치과

본 연구의 목적은 3급 부정교합 환자에서 facemask 치료 시 bonded expander의 치아 피개 정도에 따라 facemask의 치료 효과를 비교하고, 구강 내 장치로서의 고정원 소실 정도를 평가하는 것이다.

초기 혼합치열기에 facemask 치료를 받은 18명의 환자를 대상으로, bonded expander의 피개 범위에 따라 제1군(4개 치아 피개, 9명)과 제2군(3개 치아 피개, 9명)으로 분류하였다. 치료 전과 후 측모두부방사선사진을 촬영하여 계측치를 비교하였다.

Facemask 치료 후 두 군 모두 상악 전방이동 및 하악 후하방 회전의 골격적 효과가 관찰되었고, 두 군간에 유의한 차이는 없었다. 고정원 소실로서 두 군 모두 상악 구치의 근심이동이 관찰되었고, 제2군이 제1군에 비해 유의하게 큰 근심이동이 관찰되었다.

결론적으로 bonded expander의 치아 피개 범위에 따라 골격적 치료 효과에는 유의한 차이가 없었으나, 고정원으로서의 소실 정도에는 차이가 있었다.

주요어: Facemask, Bonded expander, 구강 내 고정원, 3급 부정교합

www.kci.go.kr