

The Scope of Regenerative Endodontics on Open-Apices in Young Permanent Teeth

Yongbum Cho

Department of Conservative Dentistry, School of Dentistry, Dankook University, Cheonan Korea

Abstract

Numerous challenges in treating permanent dentition are encountered, especially in treating immature teeth with pulp necrosis. Historically, calcium hydroxide application during long periods of time was used to induce the formation of a calcific barrier across the open apex. In 2004, a new treatment modality for the management of the open apex was introduced. This treatment was named as ‘revascularization’ and gained acceptance among dentists. The protocol was different from the traditional apexification techniques in that the canal was irrigated and disinfected with a combination of three antibiotics (ciprofloxacin, metronidazole and minocycline). At the next appointment, bleeding was induced and the canal was sealed with MTA. Successful regenerative endodontic treatment of necrotic immature permanent teeth can provide continued root development, increased thickness in the dentinal walls and apical closure. These developments of a functional pulp-dentin complex have a promising impact on retaining the natural teeth, the goal of the dental health care.

Key words : Apexification, Immature teeth, Regenerative Endodontics, Revascularization, Calcium hydroxide, MTA

I. 서 론

일반적으로 치근침 형성이 덜 된 미성숙 영구치에 치수침범이 있다면, 기존의 근관형성 및 근관충전법은 한계가 있기 때문에, 치수의 생활력에 따라 먼저 apexogenesis(근침유도술) 또는 apexification(근침형성술)을 시도하여 인위적인 치근침 형성을 얻고자 한다. 이와 같이 치근침 형성이 되지 않은 치아가 심한 우식이나 외상에 의해 치수 감염 또는 괴사될 수 있으며, 예로 Dens Evaginatus의 경우에도 미성숙 치근의 치수괴사를 흔히 볼 수 있다. 개방성 치근을 갖는 미완성치근에서의 치수괴사는 환자 및 치과의로 하여금 처치 곤란한 문제를 종종 야기하기도 하는데, 그 동안 재료나 방법에 따라 수산화칼슘을 사용한 근침형성술, 또는 MTA(mineral trioxide aggregate)를 이용

한 근침형성술을 시행하였다.

2004년, Banchs와 Trope은 개방성 치근을 치료할 때 “revascularization”이라는 새 임상 치료사례를 발표하였다¹⁾. 새로 제시된 방법이 기존의 근침형성술과 다른 것은, 근관을 NaOCl과 CHX(Chlorhexidine), 그리고 세가지 항생제(ciprofloxacin, metronidazole, minocycline)를 혼합한 호제(paste)로 근관을 소독하며, 그 다음 약속때 항생제 호제를 제거하고 근관에 인위적 출혈을 유도한 다음, mineral trioxide aggregate(MTA)로 봉하고 MTA가 경화된 후 접착성 수복물을 적용한다는 점이다. 이러한 새로운 패러다임은 치근길이 짧고 근관의 상아질벽이 얇으며 치근단 병소를 갖고 있어 동시에 여러 문제를 해결해야 하는 도전적인 양상을 지닌 미성숙 치근에 적합하다.

Corresponding author : Yongbum Cho

Department of Conservative Dentistry, School of Dentistry, Dankook University, 119 Dandae-ro, Dongnam-gu, Cheonan, 330-714, Korea

Tel: +82-41-550-0242 / Fax: +82-41-550-0243 / E-mail: raindrop@dku.edu

Received May 18, 2015 / Revised May 19, 2015 / Accepted May 19, 2015

www.kci.go.kr

II. 본 론

주로 외상이나 심한 우식으로 인하여 치수가 감염될 경우 미성숙 영구치(immature permanent teeth)가 생활력을 잃을(non-vital) 수 있다. 이 경우 근첨형성술(apexification)이 오랫동안 치아를 유지, 보존하는 가장 일반적인 수단으로 애용되어 왔으며, 이는 개방된 치근첨에 걸쳐 calcific barrier를 형성하게끔 근관과 치근단 조직내에 환경을 조성해주는 술식이다. 치수괴사를 동반한 미성숙치아의 근첨형성을 유도하기 위해, 근관내에 가타퍼차와 같은 충전재를 적용하기 전에 수산화칼슘을 이용하는 치료가 보편화 되었는데(Fig. 1), 1966년 Frank가 언급한 것처럼 수산화칼슘[Calcium hydroxide; Ca(OH)₂]이 미성숙된 무수치(pulpless tooth)의 생리적인 폐쇄를 유도할 수 있다고 보고한 이래, 가장 널리 애용되어 왔던 재료이자 술식이었다²⁾.

수산화칼슘 근첨형성술의 성공률은 약 95% 정도로 알려져 있지만 아직 몇 가지 문제가 있는데; calcific barrier의 형성을 예측하기 어렵고 또한 그 기간이 3~24 개월로 오래 걸리며, 수산화칼슘을 다시 적용하기 위해 다수의 내원이 필요하다는 것이다³⁾. Andreasen과 Rosenberg는 수산화칼슘을 근관 내에 수

개월 이상 적용할 경우 고유의 흡습성과 단백질을 분해하는 성질 때문에 상아질의 기계적 성질을 취약하게 할 수 있다고 보고하였다⁴⁾. 이 외에 calcific barrier가 형성된 다음, 수산화칼슘 호제를 제거하고 근관을 가타퍼차와 같은 영구 충전재로 충전 후 수복하여야 하는데, 실제로 근관에서 이를 완전히 제거하는 것은 거의 불가능하기 때문에 잔존 호제가 ZOE 계통의 실러와 반응하여 미세누출이나 재료간의 부실한 결합을 야기할 수 있다⁵⁾. 이와 같은 문제로 인해 기존의 수산화칼슘을 이용한 근첨형성술에 변화가 있었는데, 그 중 하나가 MTA를 인공적 차폐로 사용하는 것이다⁶⁾. MTA 근첨형성술은 수산화칼슘을 이용한 apical barrier의 형성을 기다리지 않고 치근단부에 직접 MTA를 적용시켜 직접적인 경조직의 형성을 기대하기 때문에 치료시간을 단축하며 양호한 치근단 치유를 보장한다고 하였다^{7,8)}.

미국근관치료학회(AAE)에서는 언급한 'revascularization' 및 pulpal regeneration을 "Regenerative Endodontics"라 하여, 공식견해(Position Statement)는 "상아질과 치근, 그리고 치수-상아복합체의 세포를 포함한 손상된 치아구조를 생리적으로 대체하려고 고안된 생물학적인 술식"이라 정의하고 있다. 다시 말하면 이것은 조직공학의 개념에 기초를 두어 근관을 건강한 상태로 회복시켜 치근 및 주위조직의 지속적인 발달을

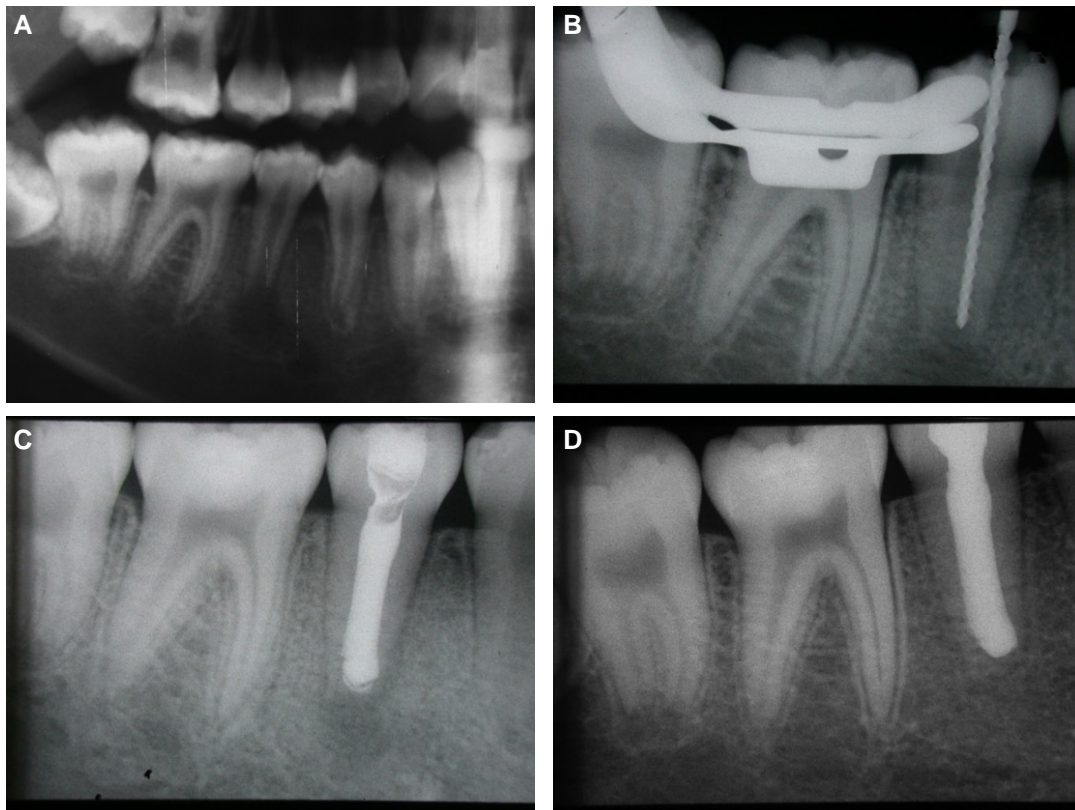


Fig 1. (A) Panoramic radiograph showing an open apex with a periradicular radiolucency of a tooth #45. (B) The working length was measured, and the canal was cleaned and shaped with 5.25% NaOCl. (C) After calcium hydroxide paste was introduced, the apical lesion was resolved. (D) 4-months radiograph showing the formation of apical barrier across the open apex. The canal was filled with a warm gutta-percha injection technique.

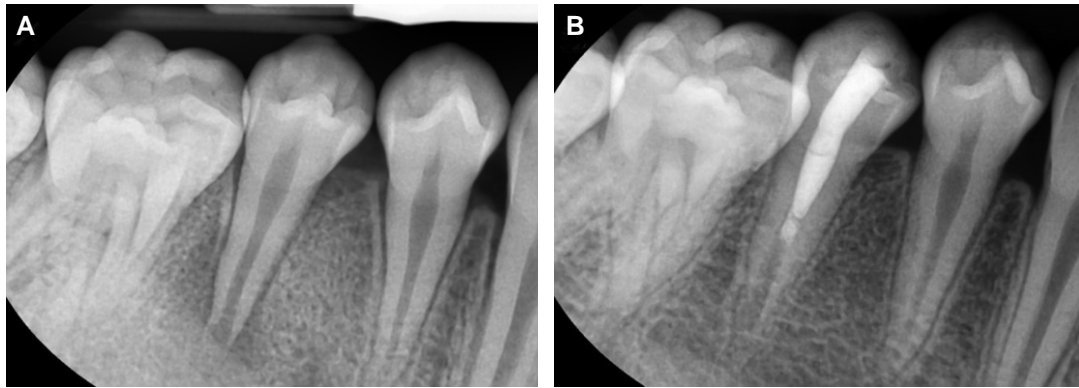

Fig 2. (A) Immature root apex with a necrotic infected root canal with apical periodontitis. The canal was irrigated with 1.52% NaOCl and tri-antibiotic paste. After 3 weeks, the antibiotics was removed and the blood clot was brought in the canal and the canal was filled with MTA (B) At 15 months, the patient is asymptomatic and apical healing is obvious with remarkable lengthening of the root.

피하려는 것이다(Fig. 2). 이를 근거로 기존의 근침형성술 또는 apical barrier를 사용하는 것과 다르게 괴사된 미성숙 영구치의 재생근관치료를 할 때에는 지속적인 치근의 발달, 상아질벽 두께의 증가 및 개방된 치근침의 폐쇄를 예견, 기대할 수 있다⁹⁾.

재혈관화 치료(Revascularization treatment)는 세균이 없는 근관 내에 적절한 3차원적 scaffold와 stem/progenitor cell이 존재하고 세균이 들어가지 않게 밀봉이 되면 devitalized, uninfected, avulsed, immature permanent teeth에서 조직의 치유가 일어날 수 있다는 가정에 근거하고 있다^{11,10)}. 이론적으로는 periodontal blood supply에 근접해 있는 stem cells of the apical papilla (SCAP)이 치근단 감염에도 살아남아 상아질을 형성하는 세포인 odontoblast-like한 세포를 형성한다고 여겨진다^{11,19)}. 이를 조직공학(tissue engineering)으로 볼 때, 정상적으로 기능하는 세포나 조직 또는 기관을 재생하기 위해서는 줄기세포(stem cell), 조직공학용 뼈대 또는 비계(scaffolds), 성장인자(growth factors)와 같은 세 가지의 주된 기본 요소가 있어야 한다. 최근의 regenerative endodontic procedures(REPs)는 근관내의 비계를 제공하기 위해 상아질이나 혈병 또는 platelet-rich plasma(PRP)을 이용한다. REPs를 시행하기 위해 3가지의 고려 사항은 1) 근관계의 철저한 소독, 2) Scaffold의 형성, 3) 치관부의 밀폐이다.

1) 근관계의 철저한 소독

근관계를 소독할 때 가장 널리 사용되는 것은 NaOCl(sodium hypochlorite; 차아염소산나트륨)이며, chlorhexidine 또는 산산화칼슘이나 항생제의 호제이다. NaOCl은 배양세균의 약 40-60%까지 감소시키는 것으로 알려져 있으며¹²⁾ 첫 내원에 20 ml/canal이 추천되지만, 고농도의 NaOCl은 상아질 표면에 stem cell이 부착하는 것을 막고 또 SCAP에 독성을 나타내기에 저 농도를 사용하기를 권한다.

항생제를 사용하여 근관을 소독하는 경우, 2001년 Iwaya 등

은 metronidazole과 ciprofloxacin의 혼합 호제를 사용하여 성공적인 revascularization을 처음으로 보고하였고¹⁰⁾, ciprofloxacin, metronidazole, minocycline을 1:1:1로 만든 triple antibiotic paste가 성공적으로 사용된 이래¹⁾ 널리 사용되고 있다. Minocycline이 함유된 triple antibiotic paste는 상아질 전체에 스며들 수 있어 근관 깊은 부위까지 효과적으로 소독할 수 있음이 알려졌다¹³⁾. 하지만 minocycline 사용과 관련한 치아의 변색이 보고되었으며, 이에 대해 호제를 적용하기 전에 dentin bonding agent를 깔아 최소화 하기를 주장하였다¹⁴⁾.

또한 Chuensombat에 의하면 triple antibiotic paste를 사용할 때는 0.39 mg/ml의 농도가 가장 좋다고 하였는데 이 농도에서 괴사된 치아에서 분리된 세균을 효과적으로 제거할 수 있으면서도 세포독성 또한 적기 때문이라고 하였다¹⁵⁾.

2) Scaffold의 형성

Scaffold는 세포와 혈관계의 성장과 발육에 필요한 '틀(framework)'을 제공해준다. Scaffold를 재건, 축조하는 것은 보통 2차 내원에 시작하며 근관 내 소독 후 약 2주와 4주 사이에 시행한다. 만일 감염의 증세가 지속된다면 항생제를 이용한 추가적인 약축을 고려할 수 있다. Scaffold를 만드는 법은 미리 구부러서 소독한 #20 K-file을 치근단공 약 2 mm를 넘게 기구 조작하여, 백악-법랑 경계부까지 혈액으로 차게 하는 것이다¹⁶⁾.

3) 치관부의 밀폐

근관내에 scaffold가 형성되고 나면 세균이 들어가지 못하게 밀폐하는 것이 중요하며, MTA가 현재로서는 REPs에서 치관부를 밀폐하는데 가장 신뢰할만한 재료이다¹⁾. MTA는 혈액이 있는 상황에서도 경화할 수 있는 bioceramic이며, 일단 경화되면 세균침투에 대한 강한 저항성을 나타낸다¹⁷⁾. MTA가 과다하게 충전되는 것을 방지하기 위해 CollaPlugTM나 CollaCoteTM와 같은 재료를 사용할 수도 있다¹⁸⁾.

Ⅲ. 임상적 고려사항

2015년에 권고하는 REPs의 임상적 고려사항은 다음과 같다⁹⁾. 치료 대상은 치수가 괴사되었으며, 미성숙 치근침을 가진 치아로, 환자의 협조가 좋고, 환자가 이 술식에 필요한 약제나 항생제에 과민반응이 없을 경우에 해당한다.

첫째 날,

1. 마취 후 리버덴으로 격리한 다음, 근관외동을 형성한다.
2. 치근단 조직으로 세척액이 유출되는 것을 최소화하기 위해 주사침의 끝이 막히고 측벽이 개방된(closed end and side-vented needle) 주사침이나 EndoVac™을 사용하여 NaOCl 용액 20 ml로 세척한다. 이때 치근단 조직에 남아 있는 stem cell에 대한 세포독성을 최소화 하기 위해, 근관 당 1.5% NaOCl 용액 약 20 ml를 5분간 세척하고 생리식염수나 EDTA 용액 20 ml를 다시 5분에 걸쳐 사용하되, 세척할 때 주사침은 치근침에서 1 mm 떨어진 곳에 위치시킨다.
3. 근관을 건조시킨 다음, 수산화칼슘제제나, 저농도의 triple antibiotic 호제를 적용한다. 3중 항생제를 사용할 경우 변색을 최소화 하기 위해 치수관을 dentin bonding agent로 차단하는 것을 고려해야 하며, ciprofloxacin: metronidazole: minocycline을 1:1:1의 비율로 혼합하되 최종적으로 0.1 mg/ml의 농도가 되도록 한 다음, 주사기를 이용하여 근관에 적용한다. 이때 주의할 것은 치관부의 변색을 최소화 하기 위해, CEJ 하방에 위치하게 하는 것이다.
4. Cavit™, IRM™, glass ionomer나 다른 재료로 약 3-4 mm 정도 가봉한 다음, 약 1-4 주 후 재내원하게 한다.

둘째 날(첫째 약속 1-4 주 후)

1. 지속적인 감염의 징후(sign/symptom)가 있는지 평가한다.
2. 혈관수축제가 없는 3% mepivacaine으로 마취한 다음, 리버덴으로 격리한다.
3. 20 ml의 EDTA로 부드럽게 세척한 다음 근관을 건조시킨다.
4. 소독된 file 등으로 치근단공 약 2 mm 넘어 over-instrumentation을 함으로써 인위적인 출혈을 유도하여 CEJ까지 차도록 한다. 이때 PRP(platelet rich plasma), PRF(platelet rich fibrin) 또는 AFM(autologous fibrin matrix)를 사용하여 혈병을 형성하여도 무방하다. 이때 주의할 것은 상방에 수복체가 3-4 mm 두께로 적용될 공간을 확보하는 것이다.
5. 필요하다면 Collaplug™, Collacote™, CollaTape™과 같은 흡수성 matrix를 혈병 위에 적용하고 복조제로 white MTA를 적용한다.
6. 복조제 위에 glass ionomer를 3-4 mm 적용 후, 40초간 광중합 한다. MTA로 인한 변색의 우려가 있다면, RMGI나 Biodentine®으로 대체할 수 있다.

임상적 REPs 에서 고려해야 할 사항들은 다음과 같다.

1. 청소년기 환자가 성공율이 높다.
2. 미성숙 근침을 가진 치아의 치수가 괴사된 경우를 그 대상으로 한다.
3. 상아질 벽에 대한 기구조작을 최소화하거나 하지 않는다.
4. 근관내 약제를 적용하고
5. 근관내 혈병 또는 단백질 scaffold(비계)를 형성한다.
6. 치관부를 효과적으로 봉인하여야 한다.

어떤 치료를 시행하든지 실패를 염두해 두어야 하기에, REPs를 시작하기 전에 반드시 환자에 대한 사전 교육이 있어야 한다. 2회 이상의 내원이 필요하며 또한 임상적인 결과를 평가하기 위해 follow-up이 필요하다는 것을 주지시킨다. 주기적인 관찰에서 중점을 두고 평가할 사항은 1. 치아의 증상이 소실되고 정상적 기능을 하여야 하고, 2. 방사선 사진상 6-12개월 사이에는 치근단병소가 소실되고 치근의 상아질벽의 두께가 증가하는 것이 보여야 하며, 12-24개월 사이에는 상아질벽 두께와 함께 치근의 길이가 증가하여야 한다. 만일 동통이나 연조직의 종창 또는 방사선 사진상에서 치근단 병소의 크기가 증가한다면 이는 실패로 간주하고 MTA를 이용한 인공적인 치근단 barrier를 형성해주거나 발치와 같은 다른 치료를 고려해야 한다.

Ⅳ. 결 론

일반적으로 구강내에 치관부의 맹출은 완료되었으나 치근침이 미완성인 경우, 다양한 원인에 의해 치수감염 및 치수괴사를 보이는 경우가 있다. 치아를 발치 하지 않고 구강내에 잔존시키려는 노력은 쉽지 않은데, 완성되지 않은 치근 및 근관은 근관벽이 얇아 근관형성 및 세정이 곤란하며, 치근침 또한 완전히 형성되지 않고 벌어져 있는 나팔총 모양(blunderbuss shape) 이기에 근관충전이 불가능하다. 또한 치료 후에도 파절의 위험이 높기 때문에 이를 보존, 유지하는 것은 임상가의 높은 치료 가치를 필요로 한다. 일반적으로 시행되고 있는 수산화칼슘을 이용한 치근침형성술은 높은 성공율과 함께 임상가들에게 널리 알려진 치료법이다. 이 또한 치수괴사 및 치근단병소를 동반한 미완성 치근침의 치아를 치료하는 술식으로서 이의가 없으나, 최근 ciprofloxacin: metronidazole: minocycline을 1:1:1의 비율로 혼합한 triple antibiotic mixture를 이용한 regenerative endodontic procedures(REPs)가 주목을 받고 있다. 이는 기존 치료에 비해 더 바람직한 장점을 가지고 있어 향후 임상적으로 각광을 받을 것으로 사료되며, 이를 위해서 그 적용범위나 방법을 숙지하여야 양호한 결과를 도출할 수 있을 것이다.

References

1. Banchs F, Trope M : Revascularization of immature permanent teeth with apical periodontitis: new treatment protocol? *J Endod*, 30:196-200, 2004.

2. Frank AL : Therapy for the divergent pulpless tooth by continued apical formation. *JADA*, 72:87-93, 1966.
3. Abbot PV : Apexification with calcium hydroxide—when should the dressing be changed? The case for regular dressing changes. *Aust Endod J*, 24:27-32, 1998.
4. Andreasen JO, Farik B, Munksgaard EC : Long-term calcium hydroxide as a root canal dressing may increase risk of root fracture. *Dent Traumatol*, 18:134-7, 2002.
5. Margelos J, Eliades G, Verdelis C, *et al.* : Interaction of calcium hydroxide with zinc oxide eugenol type sealers: a potential clinical problem. *J Endod*, 23:43-8, 1997.
6. Torabinejad M, Chivian N : Clinical applications of mineral trioxide aggregate. *J Endod*, 25:197-205, 1999.
7. Sarris S, Tahmessebi JF, Duggal MS, *et al.* : A clinical evaluation of mineral trioxide aggregate for root-end closure of non-vital immature permanent incisors in children - a pilot study. *Dent Traumatol*, 24:79-85, 2008.
8. Witherspoon DE, Small JC, Regan JD : Retrospective analysis of open apex teeth obturated with mineral trioxide aggregate. *J Endod*, 34:1171-1176, 2008.
9. American Association of Endodontics. Clinical considerations for a regenerative procedure. Available at: www.aae.org.
10. Iwaya SI, Ikawa M, Kubota M : Revascularization of an immature permanent tooth with apical periodontitis and sinus tract. *Dent Traumatol*, 17:185-187, 2001.
11. Murray PE, Garcia-Godoy F, Hargreaves KM : Regenerative endodontics: a review of current status and a call for action. *J Endod*, 33:377-390, 2007.
12. Shuping GB, Orstavik D, Sigurdsson A, *et al.* : Reduction of intracanal bacteria using nickel-titanium rotary instrumentation and various medications. *J Endod*, 26:751-755, 2000.
13. Sato T, Hoshino E, Uematsu H, *et al.* : In vitro antimicrobial susceptibility to combinations of drugs on bacteria from carious and endodontic lesions of human deciduous teeth. *Oral Microbiol Immun*, 8:172-176, 1993.
14. Kim JH, Kim Y, Shin SJ, *et al.* : Tooth discoloration of immature permanent incisor associated with triple antibiotic therapy: a case report. *J Endod*, 36:1086-1091, 2010.
15. Chuensombat S, Khemaleelakul S, Chattipakorn S, *et al.* : Cytotoxic effects and antibacterial efficacy of a 3-antibiotic combination: an in vitro study. *J Endod*; 39:813-819, 2013.
16. Haapasalo M, Shen Y, Qian W, *et al.* : Irrigation in endodontics. *Dent Clin North Am*, 54:291-312, 2010.
17. Parirokh M, Torabinejad M : Mineral trioxide aggregate: a comprehensive literature review-Part I: chemical, physical and antibacterial properties. *J Endod*, 36:16-27, 2010.
18. Petrino JA, Boda KK, Shambarger S, *et al.* : Challenges in regenerative endodontics: a case series. *J Endod*, 36:536-541, 2010.
19. Hoshino E, Kurihara-Ando N, Sato I, *et al.* : In-vitro antibacterial susceptibility of bacteria taken from infected root dentine to a mixture of ciprofloxacin, metronidazole and minocycline. *Int Endod J*, 29:125-130, 1996.

국문초록

영구치의 개방성 치근침에 대한 재생 근관치료적 의견

조용범

단국대학교 치과대학 치과보존학교실

치수괴사가 있는 미성숙 치아를 치료할 때 많은 도전을 받는데, 역사적으로 수산화칼슘을 장기간 적용하여 석회 차단벽의 형성을 유도하는 것이 사용되어 왔다. 2004년 개방성 근침을 치료할 수 있는 '재혈관화' 라는 새로운 방법이 소개되어 널리 인정받게 되었다. 기존의 근침형성술과 이 방법이 다른 점은 근관을 세 항생제 (ciprofloxacin, metronidazole and minocycline)로 소독하고 인위적으로 근관내 출혈을 유도한 다음, MTA로 밀폐한다. 괴사된 미성숙 영구치를 재생 근관치료를 성공적으로 하였을 경우, 지속적인 치근의 성장과 상아질벽 두께의 증가, 및 치근침의 폐쇄를 얻을 수 있다. 이는 치수-상아질 복합체의 기능적 회복과 발달이 궁극적으로 자연치의 유지에 기여하는 점이다.

주요어: 근침형성술, 미완성 치아, 재생근관치료, 재혈관화, 수산화칼슘, MTA

www.kci.go.kr