

# Retrospective Study of Characteristics and Treatment of Dentigerous Cysts Involving the Maxillary Anterior Tooth

YeJin Seo, Youngjin Kim, Hyunjung Kim, Soonhyeun Nam

*Department of Pediatric Dentistry, School of Dentistry, Kyungpook National University*

## Abstract

The aim of the present study was to identify the clinical characteristics and treatment outcomes associated with maxillary anterior dentigerous cysts in children.

Among 55 patients who had been diagnosed with maxillary anterior dentigerous cysts, 33 patients had cysts located in the incisor region and 22 had cysts located in the canine region. Cysts in the incisor region were 7.2-fold more prevalent in male patients, while cysts in the canine region were 1.75-fold more prevalent in female patients.

For cysts in the incisor region, marsupialization was performed in 21 cases and enucleation in 12 cases. In the canine region, marsupialization was performed in 20 cases and enucleation in 2 cases. Spontaneous eruptions of the displaced teeth in the incisor and canine region were 90% and 54.5%, respectively. Among patients which spontaneous eruption occurred, patients with cysts in the incisor region underwent orthodontic treatment more often due to malocclusion.

This study is expected to be used as fundamental data for establishing future treatment plans by providing the analyzed results of distribution and characteristics of dentigerous cysts involving the maxillary anterior tooth.

**Key words :** Maxillary anterior tooth, Dentigerous cyst, Marsupialization, Enucleation

## I. 서 론

함치성 낭종은 미맹출된 치아의 치경부에 부착되어 치관을 감싸고 있는 낭종으로 치관과 위축된 법랑상피 사이에 액체가 축적되어 발생 된다[1]. 함치성 낭종은 기원에 따라 발육성 기원과 염증성 기원으로 나눌 수 있는데, 발육성 기원은 맹출 치아의 맹출력에서 발생하는 압력변화에 의해 치관과 위축된 법랑 상피 사이에 액체가 축적되어 발생되며, 염증성 기원은 선행 유치의 치근단 염증이 미맹출 치아의 치낭까지 이환되어 염증성 삼출물이 법랑질로부터 퇴축 법랑 상피를 분리시켜 낭이 발생하는 것

으로 알려져 있다[2].

함치성 낭은 일반적으로 증상을 나타내지 않고 서서히 성장하며, 이로 인하여 치조골 팽창 및 종창, 동통, 인접 치아의 변위 및 이환된 영구치의 맹출 장애 등을 유발한다. 방사선학적 소견으로 치관 주위를 둘러싸는 경계가 명확한 방사선 투과상을 보이며 낭종 경계부의 골은 치밀화된다[1-3].

치료 방법으로는 적출술과 조대술이 있으며, 적출술의 경우 낭종의 크기가 크지 않고 인접 해부학적 구조물에 손상이 예상되지 않는 경우에 시행하며 낭종을 완전히 외과적으로 제거할 수 있다. 반면 조대술은 낭벽의 일부를 제거하여 구강점막과 연

Corresponding author : Soonhyeun Nam

Department of Pediatric Dentistry, School of Dentistry, Kyungpook National University, 2177, Dalgubeol-daero, Jung-gu, Daegu, 41940, Korea

Tel: +82-53-600-7211 / Fax: +82-53-426-6608 / E-mail: shnam@knu.ac.kr

Received September 22, 2016 / Revised November 19, 2016 / Accepted November 9, 2016

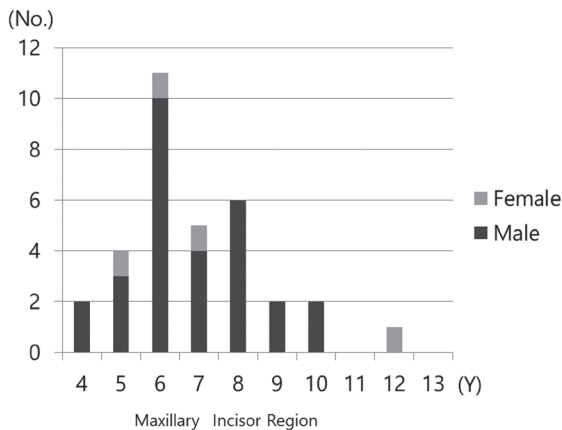
www.kci.go.kr

결시켜 주는 술식으로 인접 생활치가 낭종에 포함되거나 낭종의 크기가 커서 완전 적출술을 사용할 경우 인접 구조물에 손상이 우려되는 경우 선택된다[1]. 이러한 조대술은 낭에 이환된 치아의 자발적인 맹출을 기대하여 영구치를 보존할 수 있어 소아치과 영역에서 주로 선택되는 술식이다.

지금까지 보고된 함치성 낭종의 연구는 전체 연령에서 조사된 것이 대부분이며[4-6], 소아치과 영역에서 함치성 낭종에 관한 연구들은 대부분이 하악 소구치부에 이환된 함치성 낭종에 관한 것이다[7,8]. 또한 국내 연구에서 상악 전치부에 이환된 함치성 낭종에 있어서는 극히 일부에서 증례가 보고되어 있지만[8,9] 다수의 증례 분석을 통한 발생 분포 및 치료 결과에 대한 연구는 희소하다. 이에 본 연구는 상악 전치부에서 발생한 함치성 낭종으로 진단 받은 환자들의 자료를 분석하여, 연령 및 성별 분포, 발견 계기, 원인 및 낭종으로 변위된 치아의 수, 치료 방법과 결과를 조사하여 유치열기와 혼합치열기에 함치성 낭종 발생시 치료 계획 수립에 도움이 되고자 하였다.

## II. 연구 대상 및 방법

2004년 1월부터 2014년 1월까지 경북대학교 치과병원 소아치과에 내원하여 임상적 및 방사선학적, 조직병리학적으 함치성 낭으로 진단된 증례들 중 상악 전치부에 발생한 55증례들을 대상으로 하였다. WHO 기준[10] 및 Dalcy와 Wysocki[11]의 보고를 참조하여 견치부 낭종은 미맹출치의 치관 주위 방사선 투과성 병소가 5 mm를 초과하는 증례로 한정하였다. 이들의 의무기록지와 방사선 사진(파노라마 및 치근단방사선사진, 치과용 Cone-beam CT)을 통해 조사하였으며 함치성 낭이 이환된 부위에 따라 절치부(양측 측절치 사이)와 견치부로 나누어 분류하였다. 또한 낭종이 발견된 연령 및 성별 분포, 병원에 처음 내원하게 된 계기와 낭종의 원인을 조사하였다.



함치성 낭으로 영향을 받아 변위된 치아는 파노라마 사진상 반대측 동일 영구치보다 5 mm 이상 근원심 혹은 높이에 차이가 있는 경우 변위된 것으로 판정하였고 CT를 촬영한 증례에 한하여 협측, 구개측 변위를 확인하였다. 치료 방법과 그에 따른 결과를 분석하였으며 2년 이내에 교정적 견인없이 자발적으로 맹출된 경우를 자발적 맹출로 정의하였고, 교정적 견인이 시행된 경우나 적출술로 해당 영구치를 발치한 경우는 자발적 맹출 실패로 정의하였다. 또한 낭종 처치 후 자발적으로 맹출된 그룹과 자발적 맹출 실패 그룹의 평균 연령과 낭에 이환된 치아의 치근 발육 정도를 평가하였다. 치근 발육 정도는 변위된 치아의 치근 형성에 따라 1/2 이하, 1/2 - 3/4, 3/4 이상 이면서 미성숙 치근단(open apex), 성숙 치근 4단계로 나누었다.

수집된 자료의 통계분석으로 SPSS 22.0 (SPSS Inc., Chicago, IL, USA)을 이용하였으며, 발생 부위와 성별의 상관관계, 낭종 처치 후 자발적 맹출과 나이의 상관관계 및 자발적 맹출과 이환된 치아의 치근 발육 단계의 상관관계를 살펴보기 위해 Fisher's exact test를 통해 분석하였고, 유의 수준은  $p < 0.05$ 로 하였다.

## III. 연구 성적

### 1. 함치성 낭종의 특징

#### 1) 성별 및 연령에 따른 분포

전치부에 이환된 함치성 낭종 총 55증례 중, 절치부에서는 33증례, 견치부에서는 22증례였다. 함치성 낭이 발견된 연령은 절치부의 경우 6세에서 가장 많았고(33%), 4세에서 12세에 걸쳐 발견되었으며 평균 나이는 6.8세였다. 견치부의 경우 10세에서 가장 많았고(27%), 8세에서 13세에 걸쳐 발견되었으며 평균 나이는 10.5세였다(Fig. 1).

성별에 따른 발생 빈도는 절치부의 경우 남아에서 29증례, 여

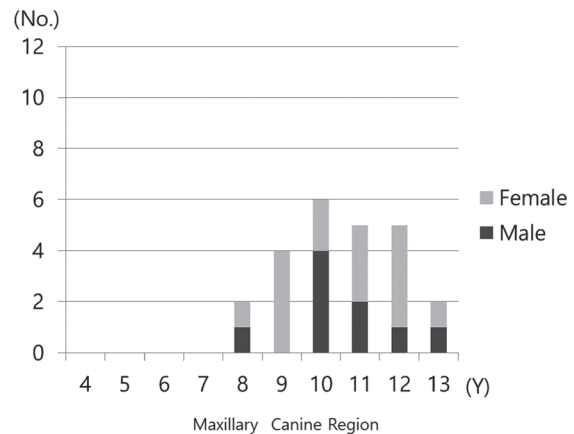


Fig. 1. Gender and age distribution of pediatric patients with dentigerous cyst.

아에서 4증례로 남자가 여자보다 7.2배 더 높은 빈도를 나타냈으며, 견치부의 경우는 남아에서 8증례, 여아에서 14증례로 여자가 1.7배 높게 나타났다( $p < 0.05$ , Table 1).

2) 함치성 낭종의 원인

절치부에서 발생한 함치성 낭종의 경우 과잉치와 연관되어 있는 사례가 17증례, 유전치 외상 병력이 있었던 경우가 8증례, 잔존하는 유치가 치수절단술을 받거나 치수까지 이환된 치아 우식

이 있는 경우 5증례, 이미 탈락되어 이전 유치의 상태에 대해 알 수 없는 경우가 3증례였다. 견치부에서 발생한 함치성 낭종의 경우 매복된 영구 견치의 치배에서 발생하였으며 대부분 원인을 알 수 없었다(Table 2).

3) 병원에 내원한 계기

병원에 내원하게 된 계기는 절치부의 경우 종창이 51.5%로 가장 많았고 정기검진이 33.3%, 유치의 동요, 유치 만기잔존 순으로 나타났고, 견치부의 경우는 정기검진으로 내원한 경우가 59.1%로 가장 많았고 종창이 22.7%, 동통, 유치의 동요 순이었다(Table 3, Fig. 2).

4) 함치성 낭종으로 인한 치아 변위

함치성 낭종으로 인해 변위된 치아는 절치부에서는 중절치와 측절치가 변위된 경우가 13증례(39.4%)로 가장 많았고, 중절치, 측절치 및 견치 변위가 9증례, 중절치만 변위된 경우가 5증례,

Table 1. Distribution of gender by dentigerous cyst location

|                          | Male   | Female | Total |
|--------------------------|--------|--------|-------|
| Maxillary Incisor Region | 29     | 4      | 33    |
| Maxillary Canine Region  | 8      | 14     | 22    |
| Total                    | 37     | 18     | 55    |
| <i>p</i> value           | 0.000* |        |       |

Fisher's exact test (\* :  $p < 0.05$ ).

Table 2. Etiologic factors of dentigerous cysts

|   | Maxillary Incisor Region |      | Maxillary Canine Region |     |
|---|--------------------------|------|-------------------------|-----|
|   | No.                      | %    | No.                     | %   |
| Supernumerary Tooth                         | 17                       | 51.5 |                         |     |
| Trauma History of Deciduous Tooth           | 8                        | 24.2 |                         |     |
| Caries or Pulp Treatment of Deciduous Tooth | 5                        | 15.2 |                         |     |
| Unknown                                     | 3 <sup>a</sup>           | 9.1  | 22                      | 100 |
| Total                                       | 33                       | 100  | 22                      | 100 |

a : deciduous teeth associated with the cyst had been already extracted before diagnosis of the cysts.

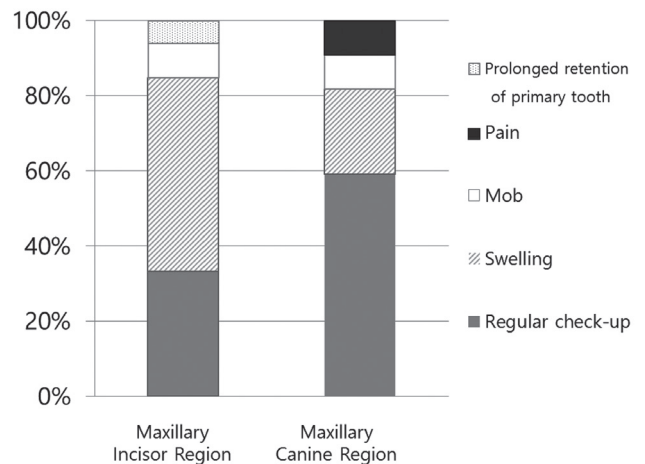


Fig. 2. Distribution of chief complaints by dentigerous cyst location.

Table 3. Distribution of chief complaints

| Chief Complaints                           | Maxillary Incisor Region |      | Maxillary Canine Region |      | Total |
|--|--------------------------|------|-------------------------|------|-------|
|  | No.                      | %    | No.                     | %    |       |
| Regular Check-up                           | 11                       | 33.3 | 13                      | 59.1 | 24    |
| Swelling                                   | 17                       | 51.5 | 5                       | 22.7 | 22    |
| Prolonged Retention of the Deciduous Tooth | 3                        | 9.1  | 0                       | 0    | 3     |
| Mobility of Deciduous Tooth                | 2                        | 6.1  | 2                       | 9.1  | 4     |
| Pain                                       | 0                        | 0    | 2                       | 9.1  | 2     |
| Total                                      | 33                       | 100  | 22                      | 100  | 55    |

측절치와 견치 변위가 3증례에서 나타났다. 견치부에서는 견치만 변위된 경우가 14증례(63.6%)로 가장 많았고, 견치와 제1소구치 변위가 4증례, 측절치와 견치, 견치와 제1소구치 및 제2소구치 변위가 각각 2증례에서 나타났다(Table 4). 순설측 변위 방향에 있어서 절치부의 경우 협측으로 변위된 경우가 16증례, 구개측 변위가 6증례였으며, 견치부에서는 협측으로 변위가 6증례, 구개측으로 변위가 5증례였다(Table 5).

2. 치료 방법 및 예후

1) 치료 방법

절치부에서 선택된 치료 방법은 조대술이 21증례, 적출술이 12증례였으며 견치부의 경우는 조대술 20증례, 적출술이 2증례였다. 이 중 절치부에서는 변위된 계승 영구치가 교정적 견인 없

이 자발적으로 맹출된 경우가 27증례(90.0%)였고 2년 이내 교정적 견인이 시행된 경우가 3증례였다. 견치부에서는 교정적 견인 없이 자발적으로 맹출된 경우는 12증례(54.5%)였으며, 교정적 견인으로 치료한 증례는 8증례였다(Table 6). 절치부에서 과잉치와 관련된 함치성 낭종은 17증례로, 과잉치 발치와 함께 낭종을 적출한 경우는 12증례였고, 먼저 조대술로 낭종의 크기를 줄인 후 과잉치를 발치한 증례는 5증례였다(Table 7).

2) 낭종 처치 후 자발적 맹출에 미치는 요인

절치부와 견치부 모두 낭종 처치 후 자발적으로 맹출된 그룹의 평균 연령이 자발적 맹출 실패 그룹에 비해 낮았으며, 치근 발육정도가 더 작았으나 통계적으로 유의하지는 않았다( $p > 0.05$ , Table 8).

Table 4. Distribution of involved teeth with displacement

| Involved Teeth with Displacement    | Maxillary Incisor Region | Maxillary Canine Region |
|-------------------------------------|--------------------------|-------------------------|
|                                     | No. of Cases             | No. of Cases            |
| Central and Lateral Incisor, Canine | 9                        |                         |
| Central and Lateral Incisor         | 13                       |                         |
| Central Incisor                     | 5                        |                         |
| No Displacement <sup>a</sup>        | 3                        |                         |
| Lateral Incisor, Canine             | 3                        | 2                       |
| Canine                              |                          | 14                      |
| Canine, 1st Premolar                |                          | 4                       |
| Canine, 1st and 2nd Premolar        |                          | 2                       |
| Total                               | 33                       | 22                      |

a : maxillary anterior teeth were already erupted, so permanent teeth were not affected by dentigerous cyst.

Table 5. Direction of displaced teeth associated with dentigerous cyst

| Displacement Direction | Maxillary Incisor Region | Maxillary Canine Region |
|------------------------|--------------------------|-------------------------|
|                        | No. of Cases             | No. of Cases            |
| Buccal                 | 16                       | 6                       |
| Palatal                | 6                        | 5                       |
| Total                  | 22                       | 11                      |

Table 7. Mean age according to treatment methods of dentigerous cysts associated with supernumerary tooth

|                  | No. of Subjects | Age (Mean ± SD) |
|------------------|-----------------|-----------------|
| Enucleation      | 12              | 7.0 ± 1.41      |
| Marsupialization | 5               | 5.0 ± 1.00      |

SD = standard deviation.

Table 6. Treatment methods of cysts and the number of spontaneous eruptions and orthodontic traction after cyst treatment

|                  | No.             | Maxillary Incisor Region    |                      |                     | No.            | Maxillary Canine Region     |                      |            |
|------------------|-----------------|-----------------------------|----------------------|---------------------|----------------|-----------------------------|----------------------|------------|
|                  |                 | Spontaneously Erupted Group | Orthodontic Traction | Already Erupted (†) |                | Spontaneously Erupted Group | Orthodontic Traction | Extraction |
| Marsupialization | 21              | 18                          | 3                    |                     | 20             | 12                          | 8                    |            |
| Enucleation      | 12 <sup>a</sup> | 9                           |                      | 3                   | 2 <sup>b</sup> |                             |                      | 2          |
| Total            | 33              | 27                          | 3                    | 3                   | 22             | 12                          | 8                    | 2          |

a : supernumerary tooth extraction and cyst enucleation.

b : involved permanent tooth extraction and cyst enucleation.

† : maxillary anterior teeth were already erupted and supernumerary tooth was deeply impacted palatally, so permanent teeth were not affected by dentigerous cyst.

**Table 8.** Mean age and root development of the involved tooth in the spontaneously erupted group and non-erupted group associated with dentigerous cysts

|                      | Maxillary Incisor Region    |                   | Maxillary Canine Region     |                   |
|----------------------|-----------------------------|-------------------|-----------------------------|-------------------|
|                      | Spontaneously Erupted Group | Non-erupted Group | Spontaneously Erupted Group | Non-erupted Group |
| Age (Y)              | 6.7 ± 1.76                  | 8.0 ± 1.73        | 10.0 ± 1.53                 | 11.1 ± 1.19       |
| Root Formation (No.) | 0 - 1/2                     | 19                |                             |                   |
|                      | 1/2 - 3/4                   | 2                 | 5                           | 0                 |
|                      | 3/4 - Open Apex             | 3                 | 7                           | 9                 |
|                      | Mature Root                 | 3                 | 0                           | 1                 |
| Number of Subjects   | 27                          | 3                 | 12                          | 10                |

Fisher's exact test (No significant difference,  $p > 0.05$ ).  
Values are mean ± standard deviation.

**Table 9.** Long term follow-up after spontaneous eruption

|   | Maxillary Incisor Region<br>No. | Maxillary Canine Region<br>No. |
|---|---------------------------------|--------------------------------|
| Orthodontic Treatment for Tooth Alignment | 19                              | 3                              |
| Follow-up                                 | 8                               | 9                              |
| Total                                     | 27                              | 12                             |

3) 치료 후 경과관찰

낭종 처치 후 자발적으로 맹출된 증례 중에서 추후에 부정교합으로 인해 교정치료가 시행된 경우는 절치부에서 19증례, 견치부에서 3증례였다(Table 9).

IV. 총괄 및 고찰

본 연구에서는 소아에서 상악 전치부에 발생한 함치성 낭종에 대한 임상적 특징과 치료 방법 및 예후에 대해 알아보려 하였다.

일반적으로 미맹출치의 치관 여포 공극은 2 - 3 mm 정도로, WHO 기준[10]에 의하면 함치성 낭은 미맹출된 치관을 둘러싸는 2.5 mm 이상의 방사선 투과성 병소라고 하였으나, Dalcy와 Wysocki[11]에 의하면 정상 치관 여포 공극이 4 mm까지 나타날 수 있다고 하였다. 이에 따라 본 연구에서 함치성 낭종은 치관 여포 공극 및 낭종 변화와 구분하기 위해서 방사선 투과성 병소가 5 mm를 초과하는 증례로 한정하였다.

성별에 따른 함치성 낭종의 발생에 관하여 Lin 등[5]은 여자보다 남자에게서 1.8배 더 높았다고 하였고, 이와 최[4], 박 등[6]도 남자에게서 각각 2.0배, 2.5배 정도 높게 호발하였다고 하였다. 본 연구에서는 전체 증례에서는 남자가 2.3배 정도 높게 나타나 선학의 연구와 유사한 결과를 보여주었으나, 발생부위에 따른 발생빈도는 절치부의 경우 남자가 여자보다 7.2배로 남자가 훨씬 높게 나타났다. 절치부에 함치성 낭종이 이환된 33증례 중 원인으로 추정되는 과잉치가 51.5%(17증례), 유치 외상 내력이 있는 경우가 24.2%(8증례)로 높게 나타났는데, 일반적으로 과잉치 발생률과 유치열기 외상성 손상은 남자에서 더 호발한다는 선학 [9,12]의 연구를 참조시 절치부에 발생한 함치성 낭종이 남아에서 더 높았던 것으로 사료된다. 이에 반해 견치부에서 발생한 함치성 낭종은 여자에서 약 2배 정도 높게 나타났다. 견치부에 발생한 낭종은 그 원인이 대부분 발육성 기원으로 견치의 매복이 그 중요한 원인으로 추정되는 바, 상악 견치의 매복은 여자가 남자에 비해 2배정도 더 높다고 보고한 Ericson과 Kuroi[13]의 연구와 유사한 양상을 나타내었다.

Lustmann과 Bodner[14]는 과잉치와 연관된 함치성 낭은 약 5%를 차지하였다고 하였으며, Berinck[3]과 Mourshed[15]도 과잉치에 발생한 함치성 낭종의 발생 빈도는 각각 5%, 5.2%였다고 보고하였다. 한편, 최 등[16]은 상악 절치부에 낭종이 발생한 경우 과잉치와 관련된 경우가 85.7%로 대부분을 차지하였으며, 따라서 소아의 상악 전치부에 낭종이 발생하였다면 가장 먼저 과잉치의 존재를 의심해보아야 한다고 하였다. 본 연구에서 과잉치와 관련된 함치성 낭종은 전체 55증례 중 17증례(51.5%)로 높게 나타났는데, 이는 조사대상을 소아치과에 내원한 환자로 한정하였고, 낭종에 이환된 부위도 상악 전치부로 한정하였

기 때문으로 생각된다. 이와 같이 과잉치와 관련된 함치성 낭종의 발생 빈도가 높은 것을 고려할 때, 환자의 진료시 환아의 협조 부족 및 과잉치의 매복 위치가 깊거나 연령이 어려서 상악 절치부에 과잉치를 바로 제거하지 않을 경우에는 함치성 낭종의 발생 가능성을 염두에 두고 정기적인 관찰이 필요함을 알 수 있었다.

외상은 유치와 영구치의 치수 감염과 괴사의 주요 원인 중에 하나로 치수괴사는 유치열에서 외상 후 흔히 나타난다. 이러한 치수괴사와 만성 치근단 염증은 후속 영구치에 영향을 미쳐 발육 중인 계승 영구치 치배의 퇴축법랑상피의 증식을 촉진시켜 함치성 낭을 발생시킬 수 있다[17-19]. 이러한 염증성 기원의 함치성 낭종의 경우 Shear[1]은 약 3 - 4년에 걸쳐 낭종이 4 - 5 cm 까지 커졌다고 보고하였다. 본 연구에서는 8증례에서 2 - 4년 전 외상의 병력이 있었는데, 이는 선행 유치의 치수괴사 및 이로 인한 만성 치근단 염증으로 2 - 4년에 걸쳐 낭종이 성장했던 것으로 추측된다. 따라서 외상 받은 유치의 치수괴사와 만성 치근단 염증으로 인한 함치성 낭종의 발생 가능성을 간과해서는 안 되며, 유치열의 외상 후 계승영구치가 맹출 될 때까지 정기적인 검진이 필요함을 알 수 있었다.

함치성 낭은 일반적으로 증상을 나타내지 않고 서서히 성장하기 때문에 정기 검진시에 방사선 사진 촬영으로 우연히 발견되는 경우가 많다. 박 등[6]은 함치성 낭종의 발견 계기에 대해 종창이 50%, 정기 검진이 32%였다고 보고하였는데, 본 연구에서는 정기검진 중에 발견된 경우가 43.6%(24증례), 종창이 40.0%(22증례)를 나타냈다. 그러나 발생 부위에 따라 차이를 보였는데, 절치부에서는 종창을 주소로 내원한 경우가 51.5%로 가장 많았고 견치부의 경우는 정기검진에서 발견된 경우가 59.1%로 가장 많았다. 이는 절치부의 경우는 미맹출 영구치를 싸고 있는 해면골과 치밀골이 얇아 쉽게 팽창될 수 있고 선행 유치의 하방에서 미맹출 영구치와 관련하여 유치 치근단 감염 등으로부터 쉽게 감염될 수 있기 때문에 종창이 더 많았던 것으로 생각된다. 이에 반해 견치부의 경우는 함치성 낭이 발견된 평균연령이 10.5세로 이 시기에는 상악 전치와 같은 인접치가 구강내에 이미 맹출한 시기이기 때문에 인접치의 변위 등의 영향이 적었고, 상악 견치가 상악 심부의 위치에서 발육하기 때문에 구강내 감염원으로부터 영향이 적어, 증상이 없다면 환자가 잘 인지하지 못하였기 때문에 정기 검진 시 우연히 발견된 경우가 많았던 것으로 생각된다.

함치성 낭종은 크기가 증가됨에 따라 낭종에 이환된 치아의 변위를 야기시킬 수 있다. 이러한 이환 치아의 변위에 관하여 이와 최[4]는 변위되지 않은 경우가 58%로 더 많았다고 하였으나, 박 등[6]은 72%에서 이환치의 변위를 보였다고 하였다. 본

연구에서는 이미 맹출 된 상악 영구절치의 구개측 깊이 매복된 과잉치에서 발생한 함치성 낭종 3증례를 제외하고는 모든 증례에서 치아의 변위를 관찰할 수 있었다. 본 연구에서 치아의 변위 양상은 절치부에 함치성 낭종이 이환된 경우 2개 치아의 변위가 48.4%, 3개 치아 변위가 27.2%에서 나타났으며 견치부에 함치성 낭종이 이환된 경우는 이환된 견치만 변위된 경우가 63.6%, 견치를 포함하여 2개의 치아가 변위된 경우가 27.2%였다. 이와 같이 치아의 변위가 선행의 연구보다 더 높게 나타난 것은 조사 대상의 연령이 더 어리고 이환치도 상악 전치부로 한정했기 때문으로 생각된다. 특히 절치부에 함치성 낭종이 이환된 경우 견치부보다 더 광범위하게 치아에 영향을 미치는 것으로 나타났으나, 절치부에 함치성 낭종이 이환되더라도 치아의 변위가 정중선(midline)을 넘어서 반대측 치아까지 이환된 경우는 없었다. 순설측 변위 방향에 있어서는 절치부의 경우 구개측에 비해 협측으로 변위가 2배 이상 높았으며, 견치부는 비슷하게 나타났다. 이는 절치부의 경우 함치성 낭종이 과잉치에 발생한 경우가 많았으며 과잉치는 구개측에 주로 매복되어 있기 때문에 이로 인해 인접 영구치의 협측 변위가 높았던 것으로 생각된다.

함치성 낭종의 치료 방법은 크게 적출술과 조대술이 있으며, 본 연구에서는 41증례에서 조대술이 선택되었고 14증례에서 적출술이 시행되었다. 적출술이 시행된 증례의 경우는 절치부에서는 과잉치가 원인이 된 경우로 과잉치 발치와 함께 적출술이 시행되었으며, 견치부에서는 2증례에서 적출술이 시행되었는데 이는 낭종에 이환된 견치를 제외하고 나머지 치열이 거의 완성되어 치열이 고르게 배열된 증례였다.

한편, 과잉치에 발생된 17증례 중 12증례는 과잉치 발치와 함께 적출술을 시행하였고 5증례는 조대술 시행 후 과잉치를 발치하였다. 과잉치 발치와 함께 적출술을 시행한 그룹의 경우 환아의 나이는 평균 7.0세였고 조대술 시행 후, 과잉치를 발치한 그룹은 평균 5.0세였다. 이는 연령이 어릴수록 과잉치를 제거할 때 주변 인접 영구치에 영향이 크게 미칠 수 있기 때문에 조대술이 선택된 것으로 생각된다. 하지만 두 방법 모두 교정적 건인 없이 자발적으로 영구치가 맹출 되었던 것을 고려시 과잉치로 인한 함치성 낭종의 치료 방법 선택에서는 환아의 연령을 고려하는 것이 좋을 것으로 생각된다.

함치성 낭종에 이환된 영구치의 맹출에 대한 선행의 연구에서 최 등[7]은 함치성 낭의 조대술 시행 후 하악 소구치의 93%가 자발적으로 맹출 되었다고 보고하였으며, Hyomoto 등[20]은 하악 소구치와 상악 견치의 함치성 낭종의 맹출 연구에서 각각 81%, 36%의 자발적 맹출을 보고하였다. 이러한 조대술의 보존적인 접근은 성인에서보다 어린 환자에서 더 나은 예후를 보인다고 알려져 있는데[18,19], Ashkenazi와 Levin[19]은 소아의

경우 성인보다 골의 재생속도가 빠르기 때문에 골의 재형성 유도(bone regeneration capacity)가 뛰어나고 미성숙 치아로 인해 자발적 맹출 가능성이 더 크다고 하였다. 본 연구에서 자발적 맹출 여부 기준은 Chiapasco 등[21], Chacko 등[22]의 연구에서 큰 낭의 골내 골침착(bone regeneration)이 2년 후에 91%, 100%가 이루어졌다는 보고를 참조하여, 낭종 처치 후 자발적 맹출 가능기간을 2년으로 하였다. 치료 결과 절치부의 경우 90.0%에서, 견치부의 경우 54.5%에서 낭종 처치 후 자발적으로 맹출 되었는데, 이처럼 기존 연구보다 자발적 맹출이 더 높았던 것은 Hyomoto 등[20]의 연구에서 환아의 평균 연령이 12.4세인데 반해, 본 연구에서는 6.8세, 10.5세로 더 어렸기 때문으로 생각된다. 그러나 부위별로는 절치부에 비해 견치부에서 자발적 맹출이 더 낮게 나타났는데, 이는 견치부의 경우는 인접치아의 배열이 거의 이루어져 조대술 후 맹출 공간의 부족으로 맹출에 장애가 되었기 때문으로 생각된다.

낭종 처치 후 자발적 맹출에 미치는 요인에 대해서는 연구마다 다양하게 보고되고 있다. Fujii 등[23]은 하악 소구치의 자발적 맹출은 환아의 나이, 치아의 매복 깊이 및 각도, 치간공간/치아 크기에 영향이 있었다고 하였으며, Hyomoto 등[20]은 상악 견치의 맹출은 낭종의 크기와 환아의 나이와 유의하게 관련 있었으며, 하악 소구치는 치아의 매복 깊이, 치아의 각도, 환아의 나이에 영향이 있었다고 보고하였다. 본 연구에서는 환아의 연령과 낭종에 이환된 치아의 치근 발육정도를 조사하였는데, 절치부와 견치부 모두 자발적으로 맹출된 그룹이 자발적 맹출 실패 그룹에 비해 평균 연령이 1세 정도 더 어렸으며, 대체적으로 자발적으로 맹출된 그룹에서 치근 발육이 더 미약하였지만 통계적으로 유의성은 없었다.

한편, 낭종 처치 후 자발적으로 맹출된 증례 중에서 부정교합으로 인해 추가적인 교정 치료가 들어간 경우는 절치부에서는 19증례(70.3%), 견치부에서는 3증례(25.0%)였다. 이는 절치부에서는 변위된 치아가 자발적으로 맹출이 되더라도 총생이나 회전(rotation), 반대교합 등 치아배열에 문제가 있는 경우가 많았고, 심미적 요구가 높은 부위이기 때문에 교정치료를 시행한 경우가 많았던 것으로 생각된다. 따라서 상악 전치부에 낭종이 발생할 경우, 비록 자발적으로 맹출이 되더라도 장기적으로 보았을 때 부정교합의 가능성이 증가할 수 있으므로 적절한 시기에 교정 치료가 필요하다고 사료된다.

국내에서 소아치과 영역에서 함치성 낭종의 연구는 주로 하악 소구치부를 중심으로 보고되어 왔으며 임상적으로 의미가 큰 상악 전치부에 발생한 함치성 낭종의 연구는 많지 않았다. 드물게 발생하는 부위이기 때문에 증례수에 한계가 있었지만, 이번 연구를 통하여 상악 전치부에 발생한 함치성 낭종의 특징 및 치료

에 대한 자료를 얻고자 하였다. 향후 더 많은 증례를 통해서 낭종 처치 후 낭종에 이환된 치아의 자발적 맹출에 영향을 주는 요인에 대한 추가적인 연구가 이루어진다면 임상에서 치료계획을 세우는데 도움이 될 수 있으리라 생각된다.

## V. 결 론

본 연구는 2004년 1월부터 2014년 1월까지 경북대학교 치과 병원 소아치과에 내원한 환아에서 함치성 낭으로 진단된 증례들 중 상악 전치부에 발생한 55증례들을 조사하여 다음의 결론을 얻었다.

상악 절치부에서 함치성 낭종은 6세에서 가장 많이 발견되었고 여자에 비해 남자가 더 높았으며 종창을 주소로 내원한 경우가 가장 많았다. 이에 반해 견치부의 경우 10세에서 가장 많이 발견되었고 여자가 더 높게 나타났으며 정기검진에서 우연히 발견된 경우가 더 많았다. 이환된 낭의 영향으로 변위된 치아는 92.7%에서 나타났으나 절치부에 함치성 낭이 이환되더라도 정중선을 넘어서 반대측 치아까지 이환된 경우는 없었다. 치료 방법으로 14증례에서 적출술이 시행되었고 41증례에서 조대술이 시행되었으며, 낭종 처치 후 변위된 치아가 자발적으로 맹출된 경우는 견치부에 비해 절치부에서 더 높았다. 하지만 자발적 맹출 이후 부정교합으로 인해 교정치료가 시행된 경우는 절치부에서 더 많았다.

이상의 연구에서 소아에서 상악 전치부에 발생한 함치성 낭종의 임상적 특징 및 치료 결과에 대해 조사함으로써 상악 전치부의 함치성 낭종 치료에 대한 자료로 활용될 수 있으리라 생각된다. 또한 낭종으로 인한 치아 변위 및 맹출 장애 등 합병증을 줄이기 위해 낭종의 조기 발견이 중요하며, 이를 위해서는 유치를 교환하는 혼합 치열기 아동에서 정기적인 치과 검진이 강조되어야 할 것이다.

## References

1. Shear M : Cysts of the oral regions. 3rd ed., Oxford, Wright, 75-89, 1992.
2. Benn A, Altini M : Dentigerous cysts of inflammatory origin : a clinicopathologic study. *Oral Surg Oral Med Oral Pathol*, 81:203-209, 1996.
3. Benrick S : Dentigerous cysts of the jaw. *Oral Surg*, 2:914-921, 1949.
4. Lee KS, Choi KS : A clinical and radiographic study of dentigerous cysts. *Korean J Oral Maxillofac Radiol*, 25:399-408,

- 1995.
5. Lin HP, Wang YP, Chiang CP, *et al.* : A clinicopathological study of 338 dentigerous cysts. *J Oral Pathol Med*, 42:462-467, 2013.
  6. Park SY, Nam DW, Nam SH, *et al.* : Clinical and radiographic study of dentigerous cysts according to involved area. *J Korean Acad Pediatr Dent*, 31:169-179, 2004.
  7. Choi SN, Kim YJ, Kim HY, Nam SH : Eruption Pattern in Mandibular Premolars Associated with Dentigerous Cysts after Marsupialization. *J Korean Acad Pediatr Dent*, 42:22-29, 2014.
  8. Park CY, Park KT : Surgical management of dentigerous cyst for preserving permanent tooth buds. *J Korean Acad Pediatr Dent*, 41:85-92, 2014.
  9. Lee IY, Kim TW, Nam SH, *et al.* : Dentigerous cyst of a maxillary mesiodens : case reports. *J Korean Acad Pediatr Dent*, 35:548-555, 2008.
  10. Kramer IRH, Pindborg JJ, Shear M : Histological typing of odontogenic tumours, 2nd ed., Berlin, World Health Organization, 34-42, 1992.
  11. Dalcy TD, Wysocki GP : The small dentigerous cyst : A diagnostic dilemma. *Oral Surg Oral Med Oral Pathol Oral Radiol Endod*, 79:77-81, 1995.
  12. Borun MK, Andreasen JO : Sequelae of trauma to primary maxillary incisors. I. Complications in the primary dentition. *Endod Dent Traumatol*, 14:31-44, 1998.
  13. Ericson S, Kurol J : Radiographic assessment of maxillary canine eruption in children with clinical signs of eruption disturbance. *Eur J Orthod*, 8:133-140, 1986.
  14. Lustmann J, Bodner L : Dentigerous cysts associated with supernumerary teeth. *Int J Oral Maxillofac Surg*, 17:100-102, 1988.
  15. Mourshed F : A roentgenographic study of dentigerous cysts. III. Analysis of 180 cases. *Oral Surg Oral Med Oral Pathol*, 18:466-473, 1964.
  16. Choi JW, Choi JM, Cha IH, Kim HJ : Eruption and autotransplantation of a permanent tooth related to dentigerous cyst in mixed dentition. *J Kor Oral Maxillofac Surg*, 35:462-466, 2009.
  17. Sannomiya EK, Mogueira Mde Q, Dalben Gda S, *et al.* : Trauma - induced dentigerous cyst involving the anterior maxilla. *J Dent Child*, 74:161-164, 2007.
  18. Gondim JO, Neto JJ, Nogueira RL, Giro EM : Conservative management of a dentigerous cyst secondary to primary tooth trauma. *Dent Traumatol*, 24:676-679, 2008.
  19. Ashkenazi M, Levin L : Successful conservative treatment of dentigerous cyst following intrusion of lower primary incisors. *N Y State Dent J*, 80:46-49, 2014.
  20. Hyomoto M, Kawakami M, Inoue M, Kirita T : Clinical conditions for eruption of maxillary canines and mandibular premolars associated with dentigerous cysts. *Am J Orthod Dentofacial Orthop*, 124:515-520, 2003.
  21. Chiapasco M, Rossi A, Motta JJ, Crescentini M : Spontaneous bone regeneration after enucleation of large mandibular cysts : a radiographic computed analysis of 27 consecutive cases. *J Oral Maxillofac Surg*, 58:942-948, 2000.
  22. Chacko R, Kumar S, Paul A, Arvind : Spontaneous bone regeneration after enucleation of large jaw cysts : a digital radiographic analysis of 44 consecutive cases. *J Clin Diagn Res*, 9:84-89, 2015.
  23. Fujii R, Kawakami M, Kirita T, *et al.* : Panoramic findings for predicting eruption of mandibular premolars associated with dentigerous cyst after marsupialization. *J Oral Maxillofac Surg*, 66:272-276, 2008.



국문초록

## 상악 전치부에 발생한 함치성 낭종의 임상적 특징과 치료에 대한 후향적 연구

서예진 · 김영진 · 김현정 · 남순현

*경북대학교 치의학전문대학원 소아치과학교실*

본 연구는 상악 전치부에 이환된 함치성 낭종의 다수의 증례 분석을 통해 임상적 특징 및 치료 결과에 대해 알아보고자 하였다.

상악 전치부에서 함치성 낭종으로 진단 받은 55명의 환자 중에서 절치부에서 33증례, 견치부에서 22증례를 분석하였다. 그 결과 절치부에서는 남자가 7.2배 더 높았고 종창을 주소로 내원한 경우가 많았으며, 견치부는 여자가 1.7배 더 높았고 정기검진에서 발견된 경우가 더 많았다. 이환된 낭의 영향으로 92.7%에서 치아 변위가 관찰되었고 치료는 41증례에서 조대술이, 14증례에서 적출술이 시행되었다. 낭종 처치 후 자발적 맹출은 견치부보다 절치부에서 더 높았다. 하지만 자발적 맹출 이후 절치부에서는 부정교합으로 인해 교정치료가 시행된 경우가 많았다.

본 연구를 통해서 상악 전치부에 발생한 함치성 낭종의 분포 및 특성을 알 수 있었고, 치료 결과를 제공함으로써 향후 치료계획을 세우는데 도움이 될 수 있으리라 생각된다.

**주요어:** 상악 전치부, 함치성 낭종, 조대술, 적출술