

# Factors Affecting Length of Impacted Maxillary Central Incisors after Surgical-Orthodontic Treatment

Jinmyoung Jang, Jeseon Song, Hyungjun Choi, Byungjai Choi, Seongoh Kim

*Department of Pediatric Dentistry, College of Dentistry, Yonsei University*

## Abstract

The purpose of this study is to identify the factors affecting the treatment outcome after surgical-orthodontic treatment of the maxillary impacted incisors using multiple regression analysis. The study enrolled 83 patients who had surgical-orthodontic treatment in impacted maxillary central incisor between January 2005 and December 2015. Possible explanatory variables related to the prognosis of impacted incisor were age, gender, tooth developmental stage, height, position and angle of the teeth.

The results of multiple regression analysis showed that as the height of the stem cell from apical papilla (SCAP) increased, the tooth length ratio increased by 0.345 units ( $p < 0.01$ ). There was no statistically significant difference in gender, tooth development stage, distance and angle between the center line and the tooth, and the height of incisal tip of the tooth. In conclusion, the height of the SCAP of the impacted central incisor is factor affecting the tooth length after orthodontic traction.

**Key words :** Central Incisor, Tooth impaction, Surgical-orthodontic treatment, Orthodontic traction, Forced eruption, Stem cell

## I. 서 론

상악 영구 중절치의 매복은 0.006%에서 0.2%의 낮은 빈도로 보고되고 있으나[1], 발생시 초기 영구치열기의 교합에 문제를 일으키며 비심미적인 안모를 야기한다[2,3]. 치아의 매복은 전신 질환과의 연관성도 있으나, 일반적으로 국소적인 원인이 많다. 과잉치 및 치아종과 같은 장애물, 유치의 조기상실이나 만기잔존, 맹출 공간의 부족, 낭종, 치관이나 치근의 이형성, 치배의 위치이상 등을 원인으로 들 수 있다[4]. 특히, 상악 중절치의 매복의 경우 유전치의 외상 경험과 치근단 병소로 인한 매복이 가장 흔하다[5].

상악 중절치의 매복은 비심미적 외관, 인접치의 경사 및 공간 폐쇄, 동측 상악 견치의 맹출 경로 변경 및 맹출 지연, 구강기능 및 발음 문제와 이로 인한 심리적 발달문제 등을 유발하기 때문에 조기치료가 중요하다[6]. 또한, 다른 교정적인 문제를 가진 경우보다 환자 및 보호자의 조기 치료에 대한 요구도가 높다.

매복된 상악 중절치의 치료방법으로는 매복치아의 치근 발육, 맹출 방향, 매복의 심도와 위치, 인접 구조물과의 관계에 따라 주기적인 관찰, 자연적인 맹출의 촉진, 교정적 견인 혹은 외과적인 재위치, 매복치의 발치 등이 있다[7,8].

이 중 교정적 견인은 매복치아가 심부에 깊이 위치한 경우, 단순 외과적인 노출 후 맹출로의 유지가 불가능한 경우, 치아

Corresponding author : Seongoh Kim

Department of Pediatric Dentistry, College of Dentistry, Yonsei University, 50 Yonsei-ro, Seodaemun-gu, Seoul, 03722, Korea

Tel: +82-2-2228-3171 / Fax: +82-2-392-7420 / E-mail: ksodds@yuhs.ac

Received July 4, 2017 / Revised September 7, 2017 / Accepted August 29, 2017

※The authors deny any conflicts of interest related to this study.

의 맹출 방향이 정상에서 심하게 벗어난 경우, 주기적인 관찰 후 더 이상의 맹출이 기대되지 않을 경우 고려할 수 있다. 매복치아를 발치하는 것에 비해 교정적 견인은 자연치아의 배열 및 이동을 목표로 하고 있기 때문에 발치 후 고려하여야 할 성장기 환자에서의 공간유지, 보철적 한계 등을 고려하지 않아도 되며, 치료 후 자연스러운 치조골과 치주조직의 형성을 유도한다[8].

매복된 상악 견치에 대한 연구는 많이 보고되고 있지만[9-12], 상악 중절치의 매복에 대한 연구는 드물고 그마저도 국외에서 진행된 교정적 견인시 치료기간에 미치는 영향요소에 대한 연구이다[13,14]. 국내에서는 매복된 상악 중절치의 교정적 견인에 대한 증례보고가 대부분을 이루고 있다[15-18].

따라서 본 연구에서는 매복된 상악 중절치의 교정적 견인 전, 후의 임상기록 및 방사선학적 정보를 통해 치료 후 교정적 견인한 치아의 길이에 영향을 줄 수 있을 만한 요소를 후향적으로 알아보고자 한다.

## II. 연구 대상 및 방법

본 연구는 연세대학교 치과대학병원 연구심의위원회(Institutional Review Board, IRB)의 승인을 받아 시행되었다(IRB No: 2 - 2017 - 0007).

### 1. 연구 대상

2005년 1월부터 2015년 12월까지 연세대학교 치과대학병원 소아치과에서 매복된 상악 중절치에 버튼 부착 수술을 동반한 교정적 치료를 받은 소아·청소년을 대상으로 하였으며, 교정 치료가 종결된 증례를 선정하였다. 모든 증례는 버튼 부착 수술 시 폐쇄 맹출법(closed eruption technique)을 사용하였고, 가철식 장치를 사용하여 견인 후 고정식 장치를 사용하였다. 선별 기준은 다음과 같고, 최종적으로 연구 대상에 포함된 증례 수는 총 83개(환자83명)였다.

#### 1) 포함 기준

- (1) 정위 및 역위 편측성 상악 매복 중절치를 버튼 부착 수술을 동반한 교정치료를 받은 건강한 환자
- (2) 규칙적으로 내원한 환자
- (3) 임상 및 방사선 기록의 누락 없이 완전한 환자기록이 있는 환자

#### 2) 제외 기준

- (1) 전신질환자

- (2) 두개 안면 증후군, 낭종성 질환, 구순열, 구개열 등 이환된 환자
- (3) 임상기록이나 방사선 기록이 누락된 환자

### 2. 연구 방법

환자의 전자의무기록(Electronic Medical Record, EMR)과 파노라마 방사선사진, 측모 방사선 사진을 토대로 연구대상에 포함된 환자들의 교정적 견인 전, 후 정보에 대해 조사하였다. 자료 수집 및 평가는 한 명의 조사자에 의해 시행되었다.

#### 1) 치료 전 환자 정보

초진 당시 환자의 성별과 연령 등을 조사하였다.

#### 2) 매복치아의 위치

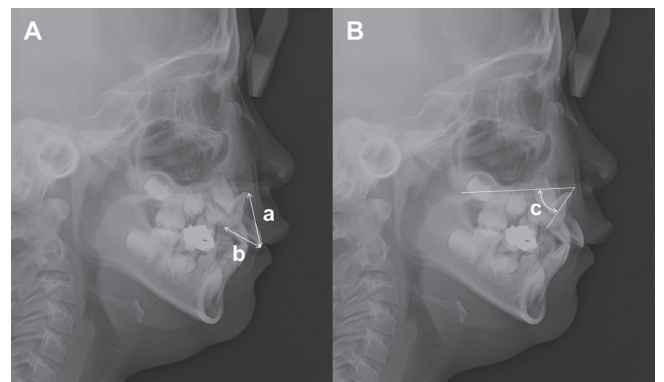
환자의 전자의무기록 상 버튼 부착 수술을 처방 받은 중절치를 대상으로 파노라마 방사선 사진에서 위치를 재확인 하였다.

#### 3) 매복치아의 매복 방향

파노라마 방사선 사진에서 매복치아의 stem cell from apical papilla (SCAP) 및 절단면의 높이를 통해 매복치아의 방향을 확인하였다. 절단면이 SCAP보다 낮은 경우 정위, 높은 경우 역위로 분류하였다.

#### 4) 매복치아의 발육 단계

파노라마 및 단층 촬영 영상에서 매복치아의 발육 단계를 Nolla[19]의 방법을 이용하여 조사하였다.



**Fig. 1.** Lateral cephalometric view. A, a, Distance of incisal tip of the tooth at incisal tip of adjacent tooth; b, distance of stem cell from apical papilla of the tooth at incisal tip of adjacent tooth; B, c, angle of the tooth to palatal plane.

5) 매복치아의 매복 높이

정상적으로 맹출한 인접 중절치의 절단면을 기준으로 매복 치아의 SCAP의 높이와 절단면의 높이를 측모 방사선 사진에서 측정하였다(Fig. 1A).

6) 매복치아의 매복 각도

매복치아의 장축과 구개평면(Anterior nasal spine to posterior nasal spine)사이의 각도를 측모 방사선 사진에서 측정하였다(Fig. 1B). 매복치아가 구개평면의 하방을 향할 때 양의 값, 상방을 향할 때 음의 값으로 측정하였다.

매복치아의 장축과 중심선과의 각도를 파노라마 방사선 사진에서 측정하였다(Fig. 2). 중심선과 매복치아 사이의 예각을 측정하였고, 치아가 원심을 향할 때 양의 값, 근심을 향할 때 음의 값으로 측정하였다.

7) 매복치아와 중심선과의 거리

파노라마 방사선 사진에서 중심선과 매복 치아의 SCAP의 거리를 측정하였다(Fig. 2).

8) 최종 치아 길이

치료 후 파노라마 방사선 사진에서 견인한 치아의 길이와 정상적으로 맹출한 인접 중절치의 길이를 측정하여 그 비율을 측정하였다.

3. 통계 분석

통계 분석은 SPSS(version 23.0.0, SPSS, Chicago, IL, USA)를 이용하여 시행하였고, 치료 전 환자 정보 및 방사선학적 정보와

치료 후 견인한 치아와 인접치의 비율과의 관계를 다중 선형 회귀 분석법을 사용하여 분석하였다.

III. 연구 성적

1. 성별 및 연령

연구대상 조건을 만족하는 환자는 총 83명이었으며, 이 중 남자가 38명(45.78%), 여자가 45명(54.22%)이었으며, 평균 연령은 8.76 ± 1.11세(6.67 - 12.67세)였다(Table 1).

2. 매복치아의 위치

매복된 중절치의 위치는 총 83개의 치아 중 좌측이 42개(50.60%), 우측이 41(49.40%)개로 유사하였다(Table 1).

3. 매복치아의 매복 방향

매복된 중절치의 위치는 총 83개의 치아 중 정위 매복이 61개(73.49%), 역위 매복이 22개(26.51%)였다(Table 1).

4. 치아 발육 단계

1) 총합

치근의 1/3이 발육한 7단계에 속하는 치아가 16개(19.28%), 치근의 2/3가 발육한 8단계에 속하는 치아가 42개(50.60%), 치

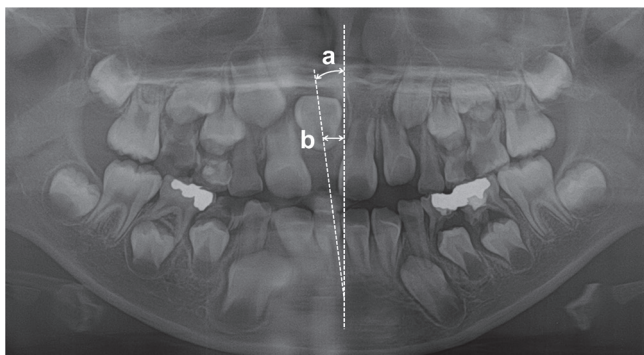


Fig. 2. Panoramic view. a, angle of the tooth to midline, distal (+), mesial (-); b, distance of stem cell from apical papilla of the tooth at midline.

Table 1. Patients' demographic factors

Characteristic	
Gender	N (%)
Male	38 (45.78)
Female	45 (54.22)
Age	Year
Mean ± SD (range)	8.76 ± 1.11 (6.67-12.67)
Location	N (%)
Right	41 (49.40)
Left	42 (50.60)
Direction	N (%)
Normal	61 (73.49)
Inverted	22 (26.51)

SD = standard deviation

근 발육이 거의 완료된 9단계에 속하는 치아가 23개(27.71%), 치근 발육이 완료된 10단계에 속하는 치아가 2개(2.41%)였다 (Table 2).

2) 정위 매복

치근의 1/3이 발육한 7단계에 속하는 치아가 10개(16.40%), 치근의 2/3가 발육한 8단계에 속하는 치아가 29개(47.54%), 치근 발육이 거의 완료된 9단계에 속하는 치아가 20개(32.78%), 치근 발육이 완료된 10단계에 속하는 치아가 2개(3.28%)였다 (Table 2).

3) 역위 매복

치근의 1/3이 발육한 7단계에 속하는 치아가 6개(27.27%), 치근의 2/3가 발육한 8단계에 속하는 치아가 13개(59.10%), 치근 발육이 거의 완료된 9단계에 속하는 치아가 3개(13.63%), 치근 발육이 완료된 10단계에 속하는 치아가 0개였다(Table 2).

5. 치료 전 방사선학적 정보

1) 매복치아의 SCAP의 높이

매복치아의 SCAP의 높이는 28.22 ± 5.62 mm였다. 정위의 경

**Table 2.** Distribution of developmental stage and teeth length ratio according to developmental stage

Direction	Normal		Inverted		Total	
	N (%)	Teeth Length Ratio (SD)	N (%)	Teeth Length Ratio (SD)	N (%)	Teeth Length Ratio (SD)
Developmental Stage (Nolla)						
Stage 7	10 (16.40)	0.96 (0.05)	6 (27.27)	0.92 (0.04)	16 (19.28)	0.95 (0.05)
Stage 8	29 (47.54)	0.96 (0.04)	13 (59.10)	0.91 (0.04)	42 (50.60)	0.95 (0.05)
Stage 9	20 (32.78)	0.97 (0.04)	3 (13.63)	0.88 (0.05)	23 (27.71)	0.95 (0.05)
Stage 10	2 (3.28)	0.95 (0.03)	0	0	2 (2.41)	0.95 (0.03)
Mean (SD)	8.23 (0.76)	0.96 (0.04)	7.86 (0.62)	0.91 (0.05)	8.13 (0.74)	0.95 (0.05)

SD = standard deviation

Teeth length ratio = Forced erupted tooth length/adjacent tooth length

**Table 3.** Pre-operation and post-operation radiographic features

Direction	Normal	Inverted	Total
Pre-operation	Mean (SD)	Mean (SD)	Mean (SD)
Cephalometric view			
SCAP height (mm)	30.62 (4.09)	21.53 (3.47)	28.22 (5.62)
Incisor height (mm)	14.75 (3.25)	22.02 (3.44)	16.67 (4.60)
Angulation to palatal plane(°)	48.61 (23.26)	-21.16 (16.24)	30.12 (37.63)
Panoramic view			
Angulation to midline (°)	-7.45 (23.12)	-30.43 (34.91)	-12.54 (28.61)
Distance at midline (mm)	7.45 (3.53)	9.62 (4.26)	8.03 (3.86)
Post-operation	Mean (SD)	Mean (SD)	Mean (SD)
Panoramic view			
Forced erupted incisor length (mm)	25.92 (2.97)	24.58 (2.22)	25.56 (2.85)
Adjacent incisor length (mm)	26.94 (2.89)	27.06 (2.32)	26.97 (2.75)
Teeth length ratio	0.96 (0.04)	0.91 (0.05)	0.95 (0.05)

SD = standard deviation

Teeth length ratio = Forced erupted tooth length/adjacent tooth length

우 30.62 ± 4.09 mm였고, 역위의 경우 21.53 ± 3.47 mm였다 (Table 3).

2) 매복치아의 절단면의 높이

매복치아의 절단면의 높이는 16.67 ± 4.60 mm였다. 정위의 경우 14.75 ± 3.25 mm였고, 역위의 경우 22.02 ± 3.44 mm였다 (Table 3).

3) 매복치아의 매복 각도

측모 방사선 사진에서 매복치아의 장축과 구개평면의 각도는 30.12 ± 37.63°였다. 정위의 경우 48.61 ± 23.26°였고, 역위의 경우 -21.16 ± 16.24°였다(Table 3).

파노라마 방사선 사진에서 매복치아의 장축과 중심선의 각도는 -12.54 ± 28.61°였다. 정위의 경우 -7.45 ± 23.12°였고, 역위의 경우 -30.43 ± 34.91°였다(Table 3).

4) 매복치아와 중심선과의 거리

파노라마 방사선 사진에서 중심선과 매복치아의 SCAP의 거리는 8.03 ± 3.86 mm였다. 정위의 경우 7.45 ± 3.53 mm였고, 역위의 경우 9.62 ± 4.26 mm였다(Table 3).

6. 치료 후 견인한 치아 및 인접 중절치의 길이와 비율

치료 후 파노라마 방사선 사진에서 견인한 중절치의 길이는 25.56 ± 2.85 mm였고, 인접한 중절치의 길이는 26.97 ± 2.75 mm였다. 인접한 중절치에 대한 교정적으로 견인한 중절치의 비

율은 0.95 ± 0.05였다. 정위의 경우 0.96 ± 0.04였고, 역위의 경우 0.91 ± 0.05였다(Table 3).

7. 치료 후 치아길이비율에 대한 다중 회귀 분석 결과

각각의 요소들과 교정적 견인 후 치아길이비율에 대한 다중 회귀 분석 결과는 Table 4에 기술하였다. 교정적 견인 후 치아 길이의 비율은 치아의 SCAP의 높이( $\beta = 0.345, p < 0.01$ )와 통계학적으로 유의하였으나, 성별, 치아 발육 단계, 치아 절단면의 높이, 중심선과의 각도 및 거리는 통계학적으로 유의미한 차이가 없었다.

IV. 총괄 및 고찰

본 연구에서 남녀 환자의 비율은 각각 45.78%, 54.22%으로 비슷한 분포를 보였고, 매복 치아의 위치도 우측, 좌측 각각 49.40, 50.60%로 비슷한 이환율을 보였다. Becker 등[13]의 연구 및 Ho 등[14]의 연구에서도 매복 중절치의 성별 혹은 위치에 따른 차이는 관찰되지 않았다.

강제 견인 수술을 시행한 평균 연령은 8.76 ± 1.11세로 Logan 등[20]이 제시한 상악 중절치 평균 맹출 시기인 7 - 8세 보다 늦었는데, 이는 매복 치아의 정의대로 일정한 맹출 시기까지 기다린 후 맹출 양상이 관찰되지 않는 경우 매복 치아로 진단하고 치료를 진행하였던 것에 기인한다. Becker 등[13]의 연구와 Ho 등[14]의 연구의 평균 연령이었던 10.4 ± 2.5세와 9.2 ± 2.3세 보다 는 평균 연령이 낮았다.

**Table 4.** Multivariate linear regression analysis for post-operative incisor length ratio

Independent variables	Teeth length ratio (Forced erupted tooth length/adjacent tooth length)				
	Regression Coefficient	Estimated Regression Coefficient	Standard Error	95% Confidence Interval	p value
Intercept	0.887		0.063	(0.763, 1.012)	0.000
Gender	0.010	0.102	0.010	(-0.010, 0.031)	0.315
Stage (Nolla)	-0.001	-0.016	0.007	(-0.016, 0.013)	0.883
Angle to midline	0.000	0.249	0.000	(0.000, 0.001)	0.152
Distance at midline	0.000	-0.003	0.002	(-0.005, 0.005)	0.987
SCAP height	0.003	0.345	0.001	(0.001, 0.005)	0.004**
Incisal tip height	-0.001	-0.090	0.001	(-0.003, 0.001)	0.409

Multiple linear regression analysis (\*:  $p < 0.01$ )

Angle to midline (°) = angle of long axis of the tooth to midline in panoramic view

Distance at midline (mm) = distance of SCAP of the tooth at midline in panoramic view

SCAP height (mm) = distance of SCAP of the tooth at incisal tip of adjacent tooth in lateral cephalometric view

Incisal tip height (mm) = distance of incisal tip of the tooth at incisal tip of adjacent tooth in lateral cephalometric view

평균 Nolla 단계는  $8.13 \pm 0.74$  단계였다. 8단계, 9단계, 7단계, 10단계순으로 강제 견인 수술을 시행하였고, 약 80%에서 치근의 2/3 이상 발육한 후 교정적 견인을 시행하였다. 정위의 경우 8단계, 9단계, 7단계, 10단계순이었고, 역위의 경우 8단계, 7단계, 9단계순이었다. 공통적으로 8단계에서 강제 견인 수술을 주로 진행하였고, 정위의 경우 치근의 성장을 지켜보며 검진한 후 진행하는 것에 비해, 역위의 경우 더 이른 시기에 결정하고 개입하는 양상을 보였다.

치아 발육 단계에 따른 최종 치아길이비율은 정위와 역위를 합한 경우 각 단계에서 0.95로 비슷한 치아길이비율을 보였고, 다중회귀분석 결과에서도 통계학적으로 유의하지 않았다. 그러나, 매복 방향에 따라 나누어 살펴보면 정위의 경우 9단계(0.97), 7, 8단계(0.96), 10단계(0.95)순이었고, 역위의 경우 7단계(0.92), 8단계(0.91), 9단계(0.88)순이었다. 전반적으로 정위 매복치아가 역위 매복치아보다 치아길이비율이 우수하였다. 정위의 경우 각 단계에 따른 큰 차이는 없었지만 오히려 치근의 성장이 완료되지 않는 한 늦은 시기에 견인하는 것도 높은 치아길이비율을 보였고, 역위의 경우 이른 시기에 견인을 시행하는 것이 더 높은 치아길이비율을 보였다. Sun 등[21]의 연구에서 역위 매복의 경우 7, 8 단계에 견인을 시행하는 것은 9, 10 단계에 시행한 경우보다 통계학적으로 유의미하게 인접치와 유사한 길이를 갖는다는 결과와 유사하였다. 더불어, Sun 등[21]에 따르면 7, 8 단계인 초기 치료군은 치근의 발육이 구개면 혹은 장축에 평행하게 되고, 9, 10 단계인 후기 치료 군은 치근의 발육이 순면으로 치근 만곡이 심하게 일어난다고 하였다. 따라서, 본 연구와 Sun 등[21]의 연구에 의하면, 역위 매복된 중절치의 경우 견인 후 치아 길이와 치근 방향에 있어 초기 치료를 고려하여야 한다.

본 연구에서는 매복 중절치의 견인 후 치아 길이에 영향을 미칠 수 있는 요소를 측정할 때 기존 연구에서 측정치 않은 SCAP의 위치를 추가하여 측정하였다. SCAP이란 최근에 소개된 개념으로 치근단 유두에 존재하는 줄기세포를 의미하며 치근 상아질의 형성을 도모하는 상아모세포의 근원으로 밝혀졌다[22]. 치아에서 얻을 수 있는 줄기세포로는 SCAP을 비롯하여, Dental Pulp Stem Cells (DPSC), Stem cells from Exfoliated Deciduous teeth (SHED), Periodontal Ligament Human Stem Cells (PDLSC), Dental Follicle Progenitor Cells (DFPC)이 있다[23,24]. 이 중 SCAP은 외과적 재식술, 실험치아의 재생 근관치료에서도 치료의 성공을 위해서 보존하여야 하고, SCAP이 보존되면 치근의 성장이 정상적으로 완성될 수 있다[22,25]. Huang 등[26]의 미니피그를 대상으로 시행한 연구에서 초기 발육단계의 치아의 치근단 유두를 제거할 경우 치수조직은 유지되나, 치근의 성장이 더 이상 일어나지 않았다. 이와 같이 최근 발표된 치근의 발달에 있어 SCAP

의 중요성을 확인하기 위해 독립 변수로 추가하여 진행하였다.

본 연구에서는 매복 중절치의 견인 후 치아 길이에 영향을 미치는 요소를 확인하기 위해 다중 회귀 분석을 사용하였다. 회귀 분석시 각각의 변수는 독립성이 유지되어야 하므로 변수간의 상관관계가 높을 경우 임상적으로 유의미하거나, 결과값에 영향력이 높은 변수를 선정하여 진행하였다[27]. 상관 관계가 있던 생활 연령과 치아 발육 단계 중 생활 연령은 개개인의 성장이나 발육을 평가하지 못하므로[8], 치아의 상태를 더 정확히 평가할 수 있는 치아 발육 단계를 변수로 선정하였다. SCAP과 절단면의 높이는 파노라마 방사선 사진에서보다 측모 방사선 사진에서 측정하는 것이 임상적으로 더 유의미하다고 판단하였다. 파노라마 사진은 상·하악골 및 안면구조를 연속된 한 장의 방사선 사진으로 볼 수 있지만 상의 확대와 왜곡이 일어날 수 있다[28]. 반면에 측모 방사선 사진은 환자의 정중시상면에 카세트에 평행이 되면서 안각이선이 촬영장 바닥과 평행이 되도록 촬영하기 때문에 정중부에 위치한 중절치의 시상 단면에 근사한 값을 얻을 수 있다[28]. 구개평면에 대한 매복치아 장축의 각도는 매복 치아의 절단면 높이와 상관성이 높아 배제하였다. 결과적으로, 성별, 치아 발육 단계, SCAP 및 절단면의 높이, SCAP과 중심선의 거리 및 치아 장축과 중심선의 각도를 독립변수로 선정하여 다중 회귀 분석을 시행하였다.

다중 회귀 분석 결과 SCAP의 높이가 높을수록 치료 후 치아 길이비율이 높았다. 이는 Van der Linden이 제시한 지배의 위치가 높을 수록 치근의 길이가 길어진다는 가설과 일치하였다[29]. Van der Linden은 경험적으로 치아 발육시 지배가 가장 높은 상악 견치가 가장 긴 치근을 형성하는 것을 관찰하며 이러한 상관관계를 추정하였다[29]. 본 연구와 최근에 치아 발육에 있어 SCAP의 역할은 경험적으로 추정하던 Van der Linden의 가설을 설명할 수 있게 하였다. 또한, 유전치부 외상, 혹은 만성 치근단 병변 등으로 인한 계승 중절치의 물리적인 영향의 위험성을 생각할 수 있다. 본 연구에 따르면, 물리적인 영향이 계승 치아의 SCAP의 하방 이동을 야기할 경우 맹출 후 치근 길이의 감소를 야기할 수 있다. 하지만 본 연구와 같은 견인한 매복치가 아닌 자연적으로 맹출하는 치아에 대한 영향을 확인하기 위해서는 추가적인 연구가 필요하다.

한편, Becker 등[13]과 Ho 등[14]은 치아의 절단면이 높아질수록 치료기간이 길어진다고 하였으나, 본 연구에 따르면 매복 치아의 절단면의 높이는 치료 후 치아길이에 영향을 주지 않았고, 치료 후 치아의 길이 측면에서는 초기 SCAP의 높이가 중요하였다.

성별, 중심선과 매복치아의 거리 및 각도도 매복치아 견인 후 치아길이비율에 영향을 주지 않았다. 성별 및 중심선과 매복치

아의 각도는 Becker 등[13]과 Ho 등[14]의 연구에서 매복치아 견인시 치료기간에도 영향을 주지 않았고, 중심선으로부터 거리는 Becker 등[13]의 연구에서 매복치아 견인시 치료기간에 영향을 주지 않았다. 본 연구에서 사용한 파노라마 방사선 사진은 X선 원이 수평으로 이동하여 수평 변화에 취약하고 수평적 수치 왜곡의 발생 가능성이 있다[28]. 따라서, 연구대상에서 제외한 낭종 등의 병변 없이 매복치아의 수평적 이동은 주변 인접 치배의 존재에 의해 파노라마상에서 관찰되는 양보다 실제로는 크지 않을 수 있다.

본 연구가 후향적으로 이미 촬영된 파노라마 방사선 사진과 측목 방사선 사진상에서 각도와 거리, 길이를 측정하였다는 점 [30]과 이로 인한 수치 보정 부재로 인한 측정값의 신뢰성 문제, 환자의 협조도가 필요한 가철식 장치를 이용한 교정적 견인을 사용하였다는 점, 주변 해부학적 구조에 대한 고려 부족이 본 연구의 한계점이라고 할 수 있다. 따라서 더 다양한 지역의 많은 표본을 대상으로 최적의 치료 방법과 결정적 영향 요소에 대한 고려 후 3차원적인 단층 촬영 영상을 이용한 전향적인 연구가 필요할 것으로 생각된다.

## V. 결 론

본 연구에서는 매복된 상악 중절치에 대한 교정적 견인 후 견인한 치아의 길이에 영향을 미치는 요소에 대해 다중 회귀 분석을 시행하여 다음과 같은 결론을 얻었다. 매복된 상악 중절치의 SCAP의 높이가 높을수록 치료 후 치아길이비율이 높았다( $p < 0.01$ ). 반면에, 성별, 치아 발육 단계, 매복치아의 중심선에 대한 거리 및 각도, 매복치아의 절단면의 높이는 치료 후 치아길이비율에 통계학적으로 영향이 없었다.

## References

1. Grover PS, Lorton L : The incidence of unerupted permanent teeth and related clinical cases. *Oral Surg Oral Med Oral Pathol*, 59:420-425, 1985.
2. Crawford LB : Impacted maxillary central incisor in mixed dentition treatment. *Am J Orthod Dentofacial Orthop*, 112:1-7, 1997.
3. Tanaka E, Watanabe M, Tanne K, et al. : Orthodontic traction of an impacted maxillary central incisor. *J Clin Orthod*, 35:375, 2001.
4. Becker A : Orthodontic treatment of impacted teeth. *Am J Orthod Dentofacial Orthop*, 113:368-368, 1998.
5. McCormick J, Filostrat DJ : Injury to the teeth of succession by abscess of the temporary teeth. *J Dent Child*, 34:501-504, 1967.
6. Chaushu S, Zilberman Y, Becker A : Maxillary incisor impaction and its relationship to canine displacement. *Am J Orthod Dentofacial Orthop*, 124:144-150, 2003.
7. Frank CA : Treatment options for impacted teeth. *J Am Dent Assoc*, 131:623-632, 2000.
8. Korean Academy of Pediatric Dentistry : Pediatric adolescent dentistry, 5th ed. YENANG INC., 16-23, 537-556, 2014.
9. Zuccati G, Ghobadlu J, Nieri M, Clauser C : Factors associated with the duration of forced eruption of impacted maxillary canines : a retrospective study. *Am J Orthod Dentofacial Orthop*, 130:349-356, 2006.
10. Becker A, Chaushu S : Success rate and duration of orthodontic treatment for adult patients with palatally impacted maxillary canines. *Am J Orthod Dentofacial Orthop*, 124:509-514, 2003.
11. Bazargani F, Magnuson A, Dolati A, Lennartsson B : Palatally displaced maxillary canines : factors influencing duration and cost of treatment. *Eur J Orthod*, 35:310-316, 2012.
12. Fleming PS, Scott P, Heidari N, DiBiase AT : Influence of radiographic position of ectopic canines on the duration of orthodontic treatment. *Angle Orthod*, 79:442-446, 2009.
13. Chaushu S, Becker T, Becker A : Impacted central incisors: factors affecting prognosis and treatment duration. *Am J Orthod Dentofacial Orthop*, 147:355-362, 2015.
14. Ho K, Liao Y : Predictors of surgical-orthodontic treatment duration of unilateral impacted maxillary central incisors. *Orthod Craniofac Res*, 14:175-180, 2011.
15. Kong SB, Kim JS, Yoo SH : Case report : Forced eruption for impacted anterior tooth. *J Korean Acad Pediatr Dent*, 32:409-415, 2005.
16. Im YJ, Kim YJ, Kim HJ, Nam SH : Erupting guidance of impacted maxillary permanent incisor with apically repositioned flap. *J Korean Acad Pediatr Dent*, 37:512-518, 2010.
17. Kim NH, Kim SO, Song JS, et al. : Treatment of impacted maxillary central incisors using orthodontic tractions. *J Korean Acad Pediatr Dent*, 37:109-116, 2010.
18. Kim MN, Kim YJ, Kim JW, et al. : Orthodontic traction of horizontally impacted maxillary incisors. *J Korean Acad Pediatr Dent*, 35:757-765, 2008.
19. Nolla CM : The development of permanent teeth. *J Dent Child*, 27:254-263, 1960.
20. Logan WH, Kronfeld R : Development of the human jaws and surrounding structures from birth to the age of fifteen

- years. *J Am Dent Assoc*, 20:379-428, 1933.
21. Sun H, Hu R, Wang Y, *et al.* : The treatment timing of labial inversely impacted maxillary central incisors : a prospective study. *Angle Orthod*, 86:768-774, 2016.
  22. Huang GTJ, Sonoyama W, Liu Y, *et al.* : The hidden treasure in apical papilla : the potential role in pulp/dentin regeneration and bioroot engineering. *J Endod*, 34:645-651, 2008.
  23. Bogic S, Volarevic V, Ljubic B, Stojkovic M : Dental stem cells - characteristics and potential. *Histol Histopathol*, 29:699-706, 2014.
  24. Huang GTJ, Gronthos S, Shi S : Mesenchymal stem cells derived from dental tissues vs those from other source : their biology and role in regenerative medicine. *J Dent Res*, 88:792-806, 2009.
  25. Ding RY, Cheung GSP, Zhang CF, *et al.* : Pulp revascularization of immature teeth with apical periodontitis : a clinical study. *J Endod*, 35:745-749, 2009.
  26. Sonoyama W, Liu Y, Huang GTJ, *et al.* : Chracterization of the apical papilla and its residing stem cells from human immature permanent teeth : a pilot study. *J Endod*, 34:166-171, 2008.
  27. Oh JH, Chung SW : Multivariate analysis for clinicians. *Clinics in shoulder and elbow*, 16:63-72, 2013.
  28. Korean Academy of Oral and Maxillofacial Radiology : Oral and Maxillofacial Radiology, 4th ed. Narae inc., 114-146, 2008.
  29. Linden Vd : Development of the Dentition, Asian ed. Quintessence Publishing Co., 59-69, 1983.
  30. Tieu LD, Normando D, Toogood R, Flores-Mir C : Impact on perceived root resorption based on the amount of incisal inclination as determined from conventional panoramic radiography. *Am J Orthod Dentofacial Orthop*, 148:685-691, 2015.

국문초록

## 매복 상악 중절치의 강제 견인 후 치아길이에 영향을 미치는 요소

장진명 · 송제선 · 최형준 · 최병재 · 김성오

*연세대학교 치과대학 소아치과학교실*

본 연구의 목적은 다중 회귀 분석을 이용하여 상악 매복 중절치를 교정적 견인한 후 치료 결과에 영향을 미치는 요소를 확인하는 것이다.

2005년 1월부터 2015년 12월까지 연세대학교 치과대학병원 소아치과에서 상악 매복 중절치에 버튼 부착 수술을 동반한 교정적 치료를 받은 소아·청소년 환자 총 83명을 대상으로 환자 정보와 치료 전, 후 방사선학적 정보를 이용하여 연구를 진행하였다. 치료 후 인접한 중절치의 길이에 대한 견인한 중절치의 길이의 비율에 대해 성별, 연령 등 환자 정보의 영향 및 치아 발육 단계, 매복 치아의 높이와 위치, 각도 등 방사선학적 정보의 영향을 다중 회귀 분석을 통하여서 평가하였다.

다중 회귀 분석 결과, stem cell from apical papilla (SCAP)의 높이가 높아질수록 치료 후 치아길이비율은 0.345 단위 증가하였으나( $p < 0.01$ ), 성별, 치아 발육 단계, 매복치아와 중심선과의 거리 및 각도, 매복치아의 절단면의 높이는 치료 후 치아길이비율과 통계학적으로 유의미한 차이를 보이지 않았다( $p > 0.05$ ).

매복 중절치 교정적 견인 치료 시 견인한 치아의 길이는 초기 SCAP의 높이의 영향을 받으나, 성별, 치아 발육 단계, 중심선과의 각도, 절단면의 높이에 따른 영향은 보이지 않았다.