

Ratio and Rate of Induced Root Growth in Necrotic Immature Teeth

Eun Jung Sang, Ji-Soo Song, Teo Jeon Shin, Young-Jae Kim,
Jung-Wook Kim, Ki-Taeg Jang, Sang-Hoon Lee, Hong-Keun Hyun

Department of Pediatric Dentistry, School of Dentistry, Seoul National University

Abstract

The purpose of this study was to analyze the ratio and rate of apical closure when inducing root growth of necrotic immature permanent teeth using alternative triple antibiotics. 24 permanent teeth in the treatment group and 27 premolars in the control group were retrospectively studied using periapical radiographs for more than 300 days after the first visit. The difference in the growth rate between the two groups was statistically compared using the Mann-Whitney test at a significance level of 0.05. There were no statistically significant differences between the two groups in the first month and during months 1 - 3, 3 - 6, and 6 - 12. After 12 months, the cumulative rate of decrease in the apical foramen width in the treatment group was 50.59% and that in the control group was 71.82%, which revealed a significant difference between the two groups. There were significant differences in the rates of decrease in the apical foramen width after 3, 6 months, and later period in the treatment group, respectively. The cumulative rate of increase in the root dentin area presented no statistically significant differences between the treatment group and control group during the entire period of examination.

Key words : Triple antibiotics, Immature permanent tooth, Necrotic pulp, Apical foramen width, Root dentin area

I. 서 론

외상이나 우식으로 치수 치료가 불가피한 미성숙 영구치를 치료함에 있어 전통적인 방법은 크게 치근단형성술과 치근단유도술로 구분된다. 전통적으로 과사된 치수를 갖는 미성숙 영구치에서는 치근단장벽의 형성을 유도하여 근관 충전이 가능하도록 치근단을 폐쇄하는 방식의 치근단형성술을 시행해왔다. 그러나 이러한 방법은 치근 발육을 달성하지 못하여 치관-치근 비율에 불리하고 치아가 얇은 치근 상아질벽을 갖게 된다는 점에서 한계가 있다. 최근에는 미성숙 영구치에서 복합 항생제를 이용해 지속적으로 치근의 두께 및 길이 성장을 유도하는 재생근관치

료가 제시되어 여러 치험례가 보고되고 있다[1-5]. 복합 항생제를 이용한 재생근관치료는 항생제의 살균력을 이용하여 감염 조직을 제거하고 근관 내를 무균 상태로 만드는 술식이다. 감염 조직이 제거된 환경이 조성되면 근관 내에서 치수줄기세포(dental pulp stem cells), 치근단유도 줄기세포(apical papilla stem cells)가 상아모세포양 세포(odontoblast-like cells)로 분화하여 미완성 치근 부분의 재생을 유도할 수 있다[6]. Hoshino 등[7]은 근관 내 감염 조절을 위한 제재로서 ciprofloxacin (CF), minocycline (MC), metronidazole (MN)의 복합 사용이 효과적임을 보고하였다. 그러나 MC의 사용은 내성균 및 알레르기의 문제 뿐만 아니라 회녹색의 치관 변색을 일으켜 임상적용 시에 심미적인 문제

Corresponding author : Hong-Keun Hyun

Department of Pediatric Dentistry, School of Dentistry, Seoul National University, 101 Daehak-ro, Jongno-gu, Seoul, 03080, Korea

Tel: +82-2-2072-0112 / Fax: +82-2-744-3599 / E-mail: hegemoni@hitel.net

Received August 18, 2017 / Revised November 20, 2017 / Accepted November 15, 2017

www.kci.go.kr

를 일으킨다[8,9]. 이러한 이유로 복합 항생제 중 MC를 대체하는 약물로 cefaclor (CC)를 사용한 증례가 보고되고 있다[5,9-11]. 또한 재생근관치료 술식에서 치근이 충분히 성숙할 것으로 예상되는 최소한의 기간에 대해 명확한 합의가 아직 이루어지지 않아, 대부분의 증례에서는 12 - 24개월의 정기 검진을 언급하고 있으나 일부 증례에서는 술 후 5년까지 정기 검진을 요구하기도 한다[12]. 그리고 재생근관치료 술식 이후 치근의 성장을 정기 검진 기간에 따라 추적하여 장기적으로 분석한 선행 연구가 드물다. 따라서 본 연구의 목적은 CC를 포함하는 수정 복합 항생제 (alternative triple antibiotics)를 이용하여 과사된 미성숙 영구치의 치근 성장을 유도하였을 때 장기적으로 방사선사진 상에서 치근단공이 형성되는 비율 및 치근 상아질의 면적 변화율을 구하고, 그 추세적 변화를 연구하며, 각 시기별로 정상 소구치의 치근 성장과 비교함으로써 치근단공 형성 과정의 특이성을 발견하고 이를 토대로 임상적으로 적절한 정기 검진 기간을 제안하고자 하는 것이다.

II. 연구 대상 및 방법

1. 연구 대상

본 연구는 서울대학교 치의학대학원 의학연구윤리 심의위원회의 승인을 받았으며, 2011년도 1월부터 2015년 1월까지 서울대학교 치과병원 소아치과에서 재생근관치료를 받은 환자의 치근단 방사선 사진을 대상으로 한 후향적 연구이다(IRB no. S-D20170012). 본 연구에서 설정한 치료군은 만 7 - 15세의 ASA class I 환아 21명의 24개 미성숙 과사 영구치로, 수정 복합 항생제로 재생근관치료를 시행한 치아이다. 대조군은 본원에서 임의로 선정한 만 8 - 12세의 ASA class I 환아 25명의 27개 미성숙 정상 소구치로, 치료 받지 않은 상태로 해당 부위에 2회 이상 치근단 방사선 사진이 촬영된 치아이다.

2. 연구 방법

1) 재생근관치료 술식

치료군에 적용된 재생근관치료의 술식은 다음과 같다. 내원 첫 날에 자발통, 타진, 방사선사진상의 치근단 병소 유무를 기준으로 실활치료 진단한 치아에 치수강 개방을 하였다. 근관 내 기구조작은 최소한으로 행하고 근관 내를 살균하기 위하여 1.25%의 NaOCl로 충분히 세정하였다. Paper point로 근관 내를 건조시킨 후, 2 : 1 : 1의 비율로 혼합한 MN, CF, CC를 소독된 유리판과 spatula를 이용하여 멸균 증류수에 혼합하였다. 크림 같은

(creamy) 점도의 복합 항생제 제제를 CEJ 하방에 적용하고, GI 및 IRM으로 치수강을 밀폐하였다[2,7]. 이후 치근단 방사선사진을 주기적으로 촬영하여 치근의 지속적인 성장을 관찰하였으며, 치근단 방사선 투과상과 임상 증상이 소실된 치아는 복합 레진으로 수복하였다.

2) 치근단 방사선 사진의 재현성 확인

치근단 방사선 촬영 시에는 XCP-DS FIT(Dentsply-Rinn Corporation, York, Pennsylvania)을 이용한 평행 촬영법이 사용되었다. 선행 연구에서는 Rinn XCP를 이용한 평행 촬영 시 각도 오류는 1 - 2도 내외이며, 길이에 대한 표준 편차는 1% 미만으로써 비교적 재현성 있는 치근단 방사선 영상을 얻을 수 있다고 하였다[13-15]. 본 연구의 사용된 치근단 방사선 사진의 재현성을 확인하기 위해 Image J software(version 1.51j8; Wayne Rasband National Institutes of Health, USA)의 Measure tool을 이용하여 치근단 방사선 사진 상에서 치관의 면적을 측정하였다. 재생근관치료 시작 시 치근단 방사선 사진 상의 치관 면적과 치료 종료 시의 치관 면적 사이에 Spearman 상관계수는 0.795로서 강한 상관관계를 나타냈다($p < 0.01$).

3) 치근 상아질의 면적 측정

재생근관치료가 성공적으로 이루어져 치근 상아질의 두께가 증가하였음을 정량적으로 확인하기 위해 Image J software의 measure tool을 이용하여 방사선 사진 상에서 치관과 치근 상아질의 면적을 각각 측정하고, 초기 치관 면적 값과 현재의 치관 면적 값의 비율을 이용하여 치근 상아질의 면적을 보정하였다.

Adjusted area of root dentin

$$= \text{present root dentin area} \times \left(\frac{\text{initial crown area}}{\text{present crown area}} \right)$$

치관 면적은 백악법랑경계의 상부 면적으로 정의하였고, 치근 상아질 면적은 백악법랑경계부터 치근 최하방점까지의 치근 외연을 이은 단일폐곡선의 면적으로 정의하였다(Fig. 1). 측정은 검사자 간 측정오차가 생기는 것을 방지하기 위해 1명이 수행하였고, 2회 반복 측정된 값의 급내상관계수(intraclass correlation coefficient)는 0.988이었다.

4) 치근단 내측 폭경의 측정

치근단 내측 폭경은 방사선 사진 상에서 관찰되는 치수강의 외연에서 근심측 최하방 점과 원심측 최하방 점을 이은 선으로 설정하였다(Fig. 1). 검사자 간 측정오차가 생기는 것을 방지하기 위해, 1명의 측정자가 Picture Archiving and Communication

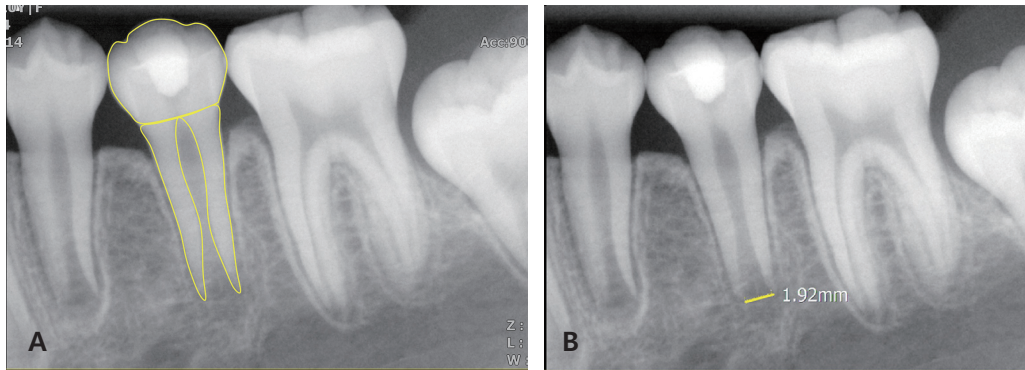


Fig. 1. (A) Measurement of the crown and root dentin area from the radiograph. (B) Measurement of the apical foramen width from the radiograph.

System (PACS, Infinitt healthcare, Seoul, Korea)에서 제공하는 measure 2D line tool을 이용하여 방사선사진상의 치근단 내측 폭경을 3회씩 반복 측정하였고, 급내상관계수는 0.992였다.

3. 통계

Shapiro-Wilk 정규성 검정 결과, 자료가 정규성 가정을 만족하지 않아 비모수 분석을 시행하였다. 치근단 방사선 사진의 재현성을 통계적으로 검증하기 위해 재생근관치료 전, 후의 치관 면적을 측정하여 Spearman 상관계수를 구하고 비모수적 상관 분석을 시행하였다. 치료군과 대조군의 치아 발육 단계 분포에 있어 차이가 있는지를 Chi-square test로 검정하였다. 치료군과 대조군 사이에서 치근 상아질의 면적 증가 양상에 차이가 있는지 여부와 치근단 성장 속도에 차이가 있는지를 통계적으로 검증하기 위해 Mann-Whitney test를 시행하였다. 치료 받은 치아의 치근 상아질 면적 증가와 치근단 성장 속도가 내원 기간 별로 차이가 있는지에 대한 통계적 검증은 Friedman test를 시행하였고, 사후 검정으로 Bonferroni correction을 한 Wilcoxon signed rank test를 시행하였으며 통계패키지는 IBM SPSS statistics version 23(IBM SPSS inc., Chicago, Illinois, USA)을 사용하였다.

III. 연구 성적

1. 연구 대상의 기술

대조군에 포함된 25명의 환자들은 해당 치아에 처음 치근단 방사선 사진을 촬영한 시점에서 평균 연령이 10.6 ± 0.91 세였고, 남자가 13명, 여자가 12명이었다. 치료군에 포함된 21명의 환자들의 치료 시작 시점에서의 평균 연령은 10.6 ± 1.63 세였고, 남

자가 10명, 여자는 11명이었다.

복합 항생제로 치료된 치아의 종류는 중절치가 3개, 소구치가 16개, 제1대구치가 5개 증례였고 치수 과사 원인은 치아 파절과 관련한 것이 18개로 가장 많았는데, 그 중 16개는 치외치의 단순 파절이 원인이었으며 2개는 외상으로 인한 치관부의 복잡 파절이 원인이었다. 외상성 탈구의 1개 증례가 있었으며, 치수를 침범한 깊은 우식은 5개의 증례가 있었다.

Demirjian 등[16]은 치아의 발육 단계를 방사선학적으로 분석하여 A 단계에서 H 단계까지 분류한 바 있으며 그에 따르면 E 단계는 치근이 치관보다 짧은 상태이며, F 단계는 치근이 치관 길이와 같거나 길면서 근단부가 깔때기(funnel) 모양인 상태이다. G 단계는 근단부가 부분적으로 열려 있으면서 근관벽이 평행(parallel)한 상태이고, H 단계는 근단이 완성되고 치주 인대(periodontal ligament)가 균일하게 둘러싼 상태이다. 이에 따라 분류하였을 때 치료군의 치아 발육 단계는 Demirjian 단계의 F에 해당하는 증례가 7개, G에 해당하는 증례가 17개 있었고 대조군의 치아 발육 단계는 Demirjian F 단계의 증례가 10개, G 단계의 증례가 17개 있었으며, Chi-square test 결과 치료군과 대조군 사이에서 치아 발육 단계 분포의 통계적인 차이는 없었다.

2. 연구 지표의 설정

치근단방사선 사진상에서 계측을 시행한 선행 연구에서는 치근단 1/3 지점의 치근 폭경 값과 근관 내 폭경 값을 구하여, 이 값들 간의 차이를 통해 치근 상아질의 두께를 측정함으로써 재생근관치료 시술 전과 후의 치근 상아질 두께를 비교하였다 [4,17]. 그러나 본 연구에서는 치근부의 변화를 시간에 따라 반복 측정하는 과정에서 보다 재현성 있는 계측을 시행하고자 다음과 같은 지표를 고안하였다.

복합 항생제를 적용한 시점을 기준으로 삼고, 환자가 정기 검진 차 내원하는 중에 촬영한 모든 치근단방사선 사진을 대상으로 하여, 촬영하기까지의 기간을 날짜 수로 계산하였다. 이를 1개월 내, 1 - 3개월 내, 3 - 6개월 내, 6개월 - 12개월 내, 그리고 그 이후 기간으로 분류하였다. 산포된 정기 검진 기간을 분류하는 과정에서 통제되지 않은 체계적 오차(systemic error)가 수반되기 때문에 이를 최소화하기 위해 한 기간 내에서 두 개 이상의 데이터가 측정될 경우, 검진 날짜가 검진 구간의 상한 값에 가장 가까운 한 개의 값만을 산입하였다. 이러한 방법을 통해 산포된 검진 기간 값들을 연구자가 분류한 검진 구간의 상한 값에 근접하도록 정제하였다. 그리고 이와 같이 분류한 시간 변화에 따른 치근단공 폭경 변화를 나타낸 그래프를 얻었다(Fig. 2). 복합

항생제 적용 후 정기 검진 기간의 최소값은 13일이고, 최대값은 997일이었다.

치아마다 초기 시점에서의 치근단 폭경이 다르므로 이를 보완하기 위하여 다음과 같은 척도를 사용하였다. 초기 치근단 폭경 값과 나중의 치근단 폭경 값의 차이를 구하여, 초기 치근단 폭경으로부터의 감소 비율을 %로 나타내었다. 치근단 폭경의 감소 비율을 구한 결과, 모든 증례에서 치근단 폭경이 감소하는 경향을 보였다(Fig. 3).

Cumulative decreasing rate of apical foramen width (%)

$$= \frac{\{(initial\ apical\ foramen\ width - present\ apical\ foramen\ width)\}}{(initial\ apical\ foramen\ width)} \times 100$$

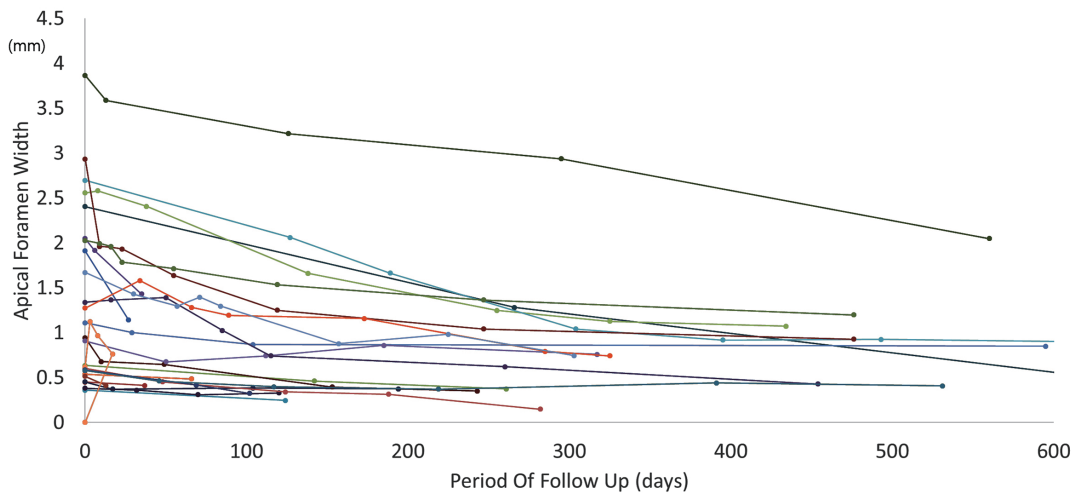


Fig. 2. The change of apical foramen width.

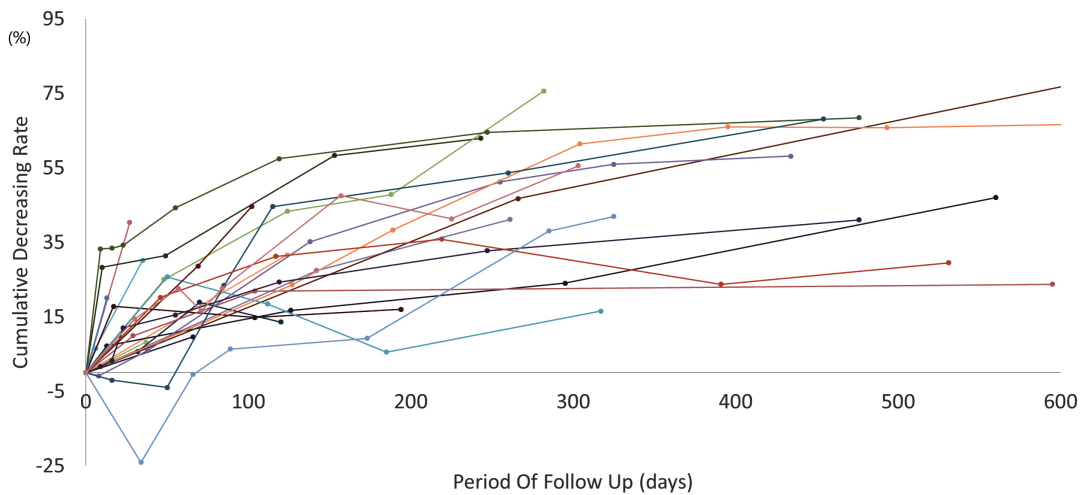


Fig. 3. The cumulative decreasing rate of apical foramen width.

보정된 치근 상아질 면적 값의 누적적 변화를 구하기 위해 다음과 같은 척도를 사용하였다. 보정된 치근 상아질 면적의 초기 값과 나중 값의 차이를 구하여, 초기 치근 상아질 면적으로부터 증가 비율을 %로 나타내었다.

$$\text{Cumulative increasing rate of adjusted root dentin area (RDA) (\%)} = \frac{\{(\text{present adjusted RDA} - \text{initial adjusted RDA})\}}{(\text{initial adjusted RDA})} \times 100$$

3. 연구 지표의 누적 변화

복합 항생제로 치료 받은 치아 군에서 치료 후 첫 1개월 내에는 평균적으로 15.65 ± 13.23%의 치근단 폭경 감소가 나타났으며, 치료 후 3개월까지는 21.04 ± 10.71%, 6개월까지는 31.31 ± 15.05%, 12개월까지는 44.63 ± 19.23%의 평균적인 치근단 폭경 감소가 나타났다. 그리고 치료 후 12개월 이후에도 치근단 폭경 감소가 계속되어 평균적으로 50.59 ± 22.58%의 감소가 나타났다.

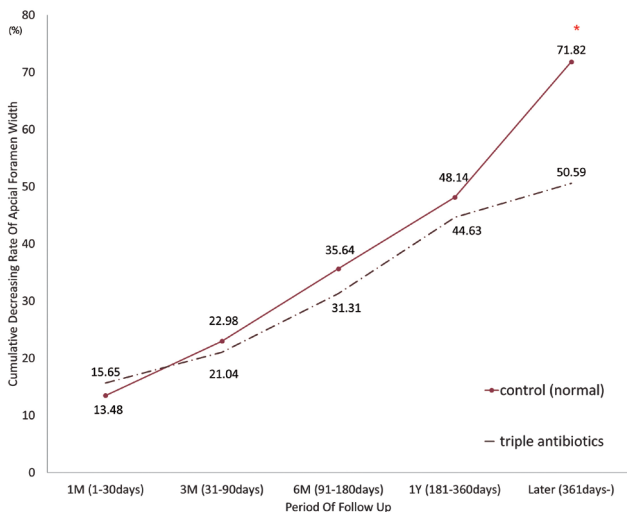


Fig. 4. The trend line of cumulative decreasing rate of apical foramen width. * means the significant difference between two groups ($p < 0.05$).

Table 1. The difference of cumulative decreasing rate of apical foramen width between the treatment group and the control group

Group	Normal (%)	Triple Antibiotics (%)	p-value
1-30 days	13.48 ± 11.69	15.65 ± 13.23	0.913
31-90 days	22.98 ± 14.35	21.04 ± 10.71	0.664
91-180 days	35.64 ± 13.73	31.31 ± 15.05	0.391
181-360 days	48.14 ± 10.79	44.63 ± 19.23	0.692
361-later days	71.82 ± 17.70	50.59 ± 22.58	0.011*

Mann-Whitney test (* : $p < 0.05$)

대조군인 정상 소구치에서는 첫 1개월 내에 평균적으로 13.48 ± 11.69%의 치근단 폭경 감소가 나타났으며, 3개월까지는 22.98 ± 14.35%, 6개월까지는 35.64 ± 13.73%, 12개월까지는 48.14 ± 10.79%의 평균적인 치근단 폭경 감소가 나타났다. 그리고 12개월 이후에도 치근단 폭경 감소가 계속되어 평균적으로 71.82 ± 17.70%의 감소가 나타났다(Fig. 4). 정상 소구치와 복합 항생제로 치료 받은 소구치 사이에 치근단 성장 속도에 차이가 있는지에 대해 Mann-Whitney test를 시행한 결과 치료 후 12개월이 경과한 시점에서 군간의 유의한 차이가 있었다(Table 1).

치료군에서 치근 상아질의 면적은 치료 후 첫 1개월 내에 평균적으로 6.87 ± 12.12% 증가하였고, 치료 후 3개월까지는 11.17 ± 13.46%, 6개월까지는 20.8 ± 20.77%, 12개월까지는 29.95 ± 31.62%, 12개월 이후에는 47.78 ± 42.6% 증가하였다. 대조군에서 치근 상아질의 면적은 치료 후 첫 1개월에서 평균적으로 8.33 ± 15.56% 증가하였고, 치료 후 3개월까지는 9.34 ± 14.48%, 6개월까지는 11.36 ± 15.28%, 12개월까지는 20.72 ±

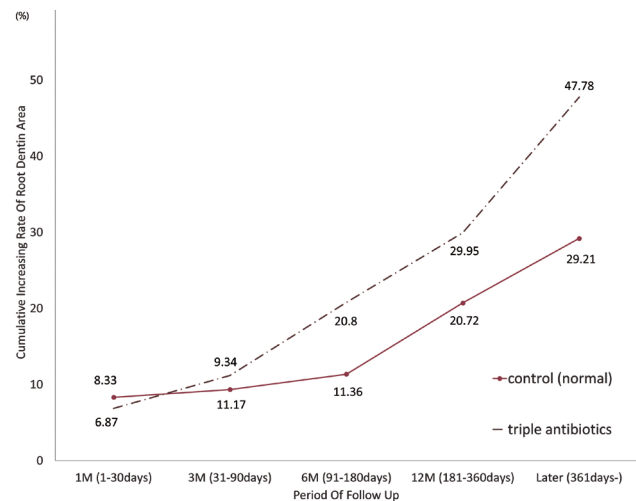


Fig. 5. The trend line of cumulative increasing rate of root dentin area.

Table 2. The difference of cumulative increasing rate of root dentin area between the treatment group and the control group

Group	Normal (%)	Triple Antibiotics (%)	p-value
1-30 days	8.33 ± 15.56	6.87 ± 12.12	0.926
31-90 days	9.34 ± 14.48	11.17 ± 13.46	0.727
91-180 days	11.36 ± 15.28	20.80 ± 20.77	0.165
181-360 days	20.72 ± 20.49	29.95 ± 31.62	0.576
361-later days	29.21 ± 20.33	47.78 ± 42.60	0.472

Mann-Whitney test (there is no statistical difference)

20.49%, 12개월 이후에는 29.21 ± 20.33% 증가하였다(Fig. 5). 치료군과 대조군 사이에 치근 상아질 생성 속도에 차이가 있는지에 대해 Mann-Whitney test를 시행한 결과 모든 기간에서 통계적으로 유의한 차이가 나타나지 않았다(Table 2).

4. 지표의 월 평균 변화

치료군에서 월 평균 나타난 치근단 폭경의 감소 비율은, 첫 1개월 내에 15.65%, 1 - 3개월 내에 2.70%, 3 - 6개월 내에 3.42%, 6 - 12개월 내에 2.22%, 12개월 이후에는 0.85%였다. 대조군에

서 월 평균 나타난 치근단 폭경의 감소 비율은, 첫 1개월 내에 13.48%, 1 - 3개월 내에 4.75%, 3 - 6개월 내에 4.22%, 6 - 12개월 내에 2.08%, 12개월 이후에는 2.37%였다(Fig. 6).

치료군에서 나타난 월 평균 치근 상아질의 면적 증가율은 첫 1개월 내에 6.87%, 1 - 3개월 내에 2.15%, 3 - 6개월 내에 3.21%, 6 - 12개월 내에 1.53%, 12개월 이후에는 1.78%였다. 대조군에서는 치근 상아질의 면적 증가가 월 평균적으로 첫 1개월 내에 8.33%, 1 - 3개월 내에 0.51%, 3 - 6개월 내에 0.67%, 6 - 12개월 내에 1.56%, 12개월 이후에는 0.85%로 나타났다(Fig. 7).

복합 항생제로 치료 받은 치아의 치근단 성장 속도 및 치근 상

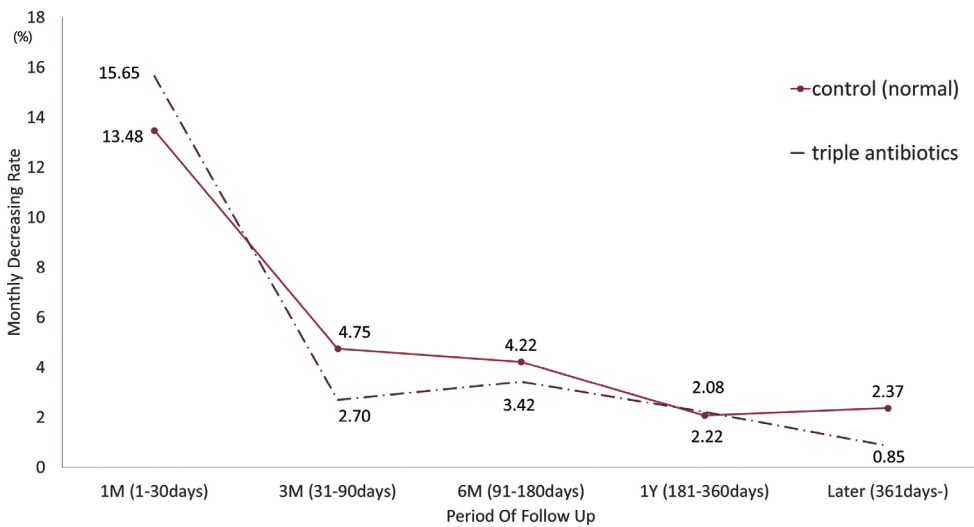


Fig. 6. The trend line of average decreasing rate of apical foramen width.

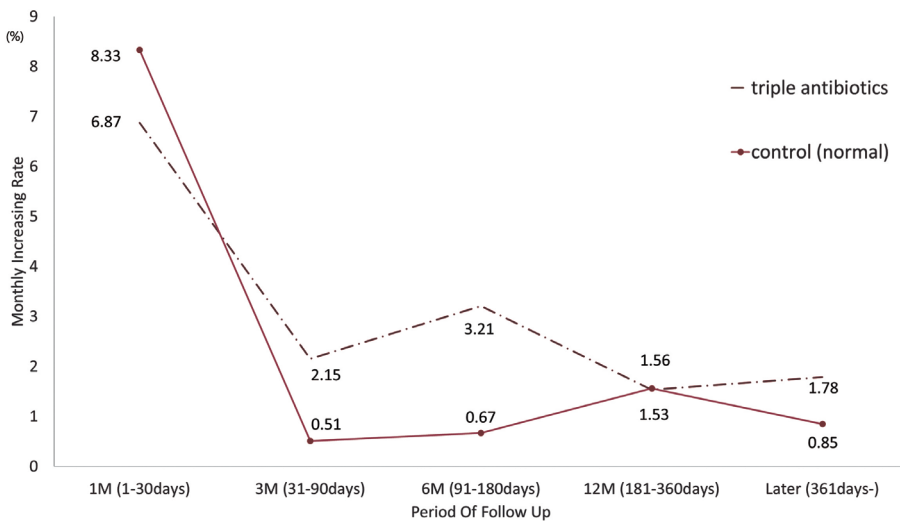


Fig. 7. The trend line of average increasing rate of root dentin area.

Table 3. The difference of cumulative decreasing rate of apical foramen width and increasing rate of root dentin area between the different follow up periods

Group	Apical Foramen Width (%)	Root Dentin Area (%)	<i>p</i> -value
1-90 days	20.55 ± 11.00 ^a	10.57 ± 12.56 ^A	<i>p</i> < 0.001
91-180 days	31.31 ± 15.05 ^b	20.80 ± 20.77 ^{AB}	
181-later days	49.99 ± 21.10 ^c	43.50 ± 38.05 ^B	

Friedman test, and post hoc test using Wilcoxon signed rank test with Bonferroni correction (values with different letters were statistically different).

아질 면적 증가율이 정기 검진 기간 별로 차이가 있는지에 대해 Friedman test를 시행하였고, 3개월, 6개월, 그 이후의 정기 검진 기간 사이에서 치근단 폭경 감소율 및 치근 상아질 면적 증가율에 유의한 차이가 있었다($p < 0.001$). Wilcoxon signed rank test에 Bonferroni correction을 하여 사후 검정한 결과 3개월과 6개월간, 그리고 6개월과 그 이후 정기 검진 기간 사이에서 모두 치근단 폭경 감소율에 유의한 차이가 있었다. 치근 상아질 면적 증가율은 3개월과 6개월 이후 정기 검진 사이에서만 유의한 차이가 있었다(Table 3).

IV. 총괄 및 고찰

재생근관치료 이후, 본 연구에 포함된 모든 증례에서 환자의 자발통, 타진 증상이 사라졌으며, 치근단의 투과상이 소실되었다. Kahler 등[18]은 재생근관치료를 시행한 16개의 치아를 18개월간 관찰하였을 때 90.3%의 증례에서 치근단 투과상의 소실을 보고한 바 있으며, 본 연구에서도 이와 유사한 결과가 나타났다.

정기 검진 기간 중에 미성숙 과사 영구치의 치근 성숙이 지속되어, 치근 상아질의 면적 증가 및 치근단공의 폭경 감소가 있었다. 이러한 결과는 선행 연구와 일치하는데 Jeeruphan 등[17]은 재생근관치료를 시행한 미성숙 치아의 방사선학적 결과를 후향적으로 연구하였을 때, 20개의 증례를 평균 21.15개월 동안 주기적으로 관찰한 결과 치근 두께는 28.2% 증가하였고, 치근 길이는 14.9% 증가하였다고 보고하였다. Kahler 등[18]은 16개의 증례에서 18개월 동안 치근 길이는 -2.7%에서 25.3%까지 변화가 있었으며 치근 상아질의 두께는 -1.9%에서 72.6%까지의 변화가 있었다고 보고하였다. 또한 Bose 등[4]은 54개의 재생근관치료 증례 중, 성공적인 48개를 선별하여 방사선학적으로 후향 연구를 진행한 바 있는데, 이 중 14개는 복합 항생제로 치료 받았고, 34개는 수산화칼슘 또는 formocresol로 치료 받은 증례였다. 그들은 이러한 재생근관치료를의 결과를 종합하여 치근단 1/3부위

의 치근 상아질 두께가 49.25% 증가하였다고 보고하였다. 이것은 본 연구에서 재생근관 치료의 결과로서 치근 상아질의 면적이 47.78% 증가한 것에 부합하며, 방사선학적 치근단공의 내측 폭경이 평균적으로 50.59% 감소한 것과 유사하다.

본 연구에서 치료군의 치근단공 폭경 감소량은 첫 1달에서 15.65%로 가장 큰 값이 관찰되었고, 1개월 이후부터 12개월까지는 매월 평균 2 - 4%의 치근단공 폭경 감소가 관찰되었으며, 12개월 이후에는 매월 1%미만의 치근단공 폭경 감소가 관찰되었다. 대조군인 정상 소구치군에서도 첫 1개월에서 13.48%로 가장 큰 치근단공 폭경 감소가 나타났으며, 1달 이후부터 12개월까지는 매월 평균 4 - 5%의 치근단공 폭경 감소가 나타났고, 12개월 이후에는 매월 2 - 3%의 치근단공 폭경 감소가 나타났다(Fig. 6). 누적된 치근단공 폭경 감소 양상을 살펴보면 정상 소구치군에서는 치근 발육이 지속되어 우상향하는 2차 함수의 성장 패턴이 관찰되는 반면에 복합 항생제로 치료 받은 군에서는 6개월 지점에서 변곡점이 있는 S자형 성장 패턴이 관찰되었다(Fig. 4). 통계적으로 의미 있는 정상 소구치군과 치료군 사이의 치근단공 폭경의 감소율 차이는 12개월 이후에 나타났으므로, 치료 후 12개월까지는 이들 사이에 치근첨 형성 속도에 있어서 통계적인 차이가 없다고 할 수 있다. 뿐만 아니라 치료군 내에서 정기 검진 기간별로 치근단공 폭경 감소량에 차이가 있는지를 분석했을 때 치료 후 3개월, 6개월, 그 이후 기간 사이에서 유의한 치근단공 폭경 감소량 차이가 관찰되었다. 즉, 치료 후 6개월이 되면 치근단공 폭경의 누적적 변화 그래프가 변곡점을 지나면서 치근첨 형성 속도가 둔화되지만 그럼에도 불구하고 통계적으로 유의하게 지속적으로 치근첨 형성이 진행된다고 할 수 있다.

Lee 등[19]은 치근 폭의 변화가 정체기(plateau)에 도달하는 시점을 기준으로 하여 12 - 18개월의 정기 검진이 방사선학적으로 치근 발육이 진행되었는지 확인하기 위한 최소 시간이라고 하였다. 이를 참고하여 본 연구에서는 복합 항생제 처치 후 치근첨 형성이 둔화되어 정상 치근첨의 형성 속도와 통계적으로 유의한 차이가 발생하는 시점인 12개월을 정체기로 상정하였다. 본 연구의 결과를 토대로 방사선학적으로 치근 발육을 확인하기 위해 요구되는 정기 검진 기간은 복합 항생제를 적용한 시점으로부터 최소 12개월이라고 사료되며, 이것은 Lee 등[19]의 결과와 유사하다. 다만 Lee[19] 등은 증례를 횡단적으로 비교하였으며, 본 연구는 검진 기간에 따라 대조군과 통계적으로 비교 분석하였다는 점에 차이가 있다. Lee 등[19]은 복합 항생제로 처치한 14개 증례를 횡단적으로 비교하여 이 중 7 - 12개월의 정기 검진 군에 속한 4개 증례에서 약 30%의 치근 폭 변화가 있었고, 이외의 13 - 18개월의 정기 검진 군에 속한 2개 증례, 19 - 24개월의 정기 검진 군에 속한 5개 증례, 25 - 30개월 정기 검진 군

에 속한 1개 증례, 36개월 정기 검진 군에 속한 2개 증례에서 약 40 - 50%의 치근 폭 변화가 있었다는 것을 근거로 이와 같이 제안하였다.

치근 상아질의 면적 변화에 있어서는 치료군과 대조군 모두에서 우상향하는 2차 함수의 패턴이 나타났으며, 치료 후 첫 1개월에서 6 - 8%로 가장 활발한 치근 상아질 형성이 관찰되고 이후에는 월 평균 1 - 3%의 둔화된 치근 상아질 형성이 나타났다. 치료 후 첫 1개월 이후부터 치료군의 치근 상아질 면적 증가가 대조군보다 큰 경향이 있으나 통계적으로 유의한 차이는 관찰되지 않았다(Fig. 5). 이것은 본 연구에서 재생근관치료를 받은 치아 24개 중 33.3%에 해당하는 8개 증례에서 발생한 근관석회화(pulp canal obliteration) 현상으로 인해 치료군에서 대조군보다 치근 상아질 면적이 평균적으로 크게 나타났기 때문인 것으로 생각된다.

본 연구는 후향적 연구로서, 여러 술자에 의해 시행된 복합 항생제 치료 결과를 방사선학적으로 분석하는 과정에서 술자 요인을 통제하지 못했다는 점과 장기간의 관찰 기간을 두고 치근단 방사선 사진을 연구하는 과정에서 많은 수의 표본을 얻지 못한 점에 한계가 있다. 그리고 전향적으로 설계된 종단적 연구를 통해 일정한 검진 기간에 환자가 내원하도록 하는 것이 오차를 최소화 할 수 있는 연구 방법이지만, 본 연구에서는 환자별로 검진 기간을 수집하고, 이를 구간으로 나누어 분석하는 과정에서 완전히 제거되지 않는 체계적 오차(systemic error)가 발생한 것이 한계점이다. 정기 검진 기간을 연속적으로 관찰한 것이 아니라 구간별로 분석하였기 때문에 대조군과의 통계적 유의차가 발생한 지점을 최소한의 검진 기간 값으로 설정하는 것에도 한계를 지닌다. 또한 1인의 검사자가 치근 상아질의 면적 및 치근단공 내측 폭경을 측정하였는데, 이는 검사자 간 오류는 줄일 수 있는 방법이지만 검사자에 의한 bias가 발생할 가능성이 존재한다. 이러한 여러 한계점에도 불구하고 본 연구는 복합 항생제로 처치한 미성숙 영구치의 치근 발육 양상을 정상 소구치와 비교하여, 미성숙 영구치에서 치근 상아질 면적이 증가하고 치근단 받침(apical stop)이 형성되어 가는 양상을 장기적으로 분석한 점에 의의가 있고, 정상 대조군과 차이가 발생하는 시점을 토대로 하여 정기 검진의 최소 기간을 제안함으로써 복합 항생제 처치를 시행하는 임상가들에게 도움이 될 수 있을 것으로 생각된다.

V. 결 론

본 연구는 CF, MN, CC를 이용한 재생근관치료를 받은 미성숙 과사 영구치에서 치근 성장이 재개되어 치근단 받침이 형성되고 치근 상아질 면적이 증가하는 과정을 대조군과 비교하여 분석하

였다. 특히 치료 후 첫 1개월 동안 가장 활발한 치근 형성이 일어났고, 12개월 동안은 정상 소구치와 통계적인 차이가 없는 속도로 치근첨 형성이 관찰되었으며, 치근 상아질의 면적 증가율은 모든 기간에서 정상 소구치와 통계적인 차이가 없었다. 복합 항생제로 치료 받은 미성숙 영구치는 치료 후 12개월 이후에 통계적으로 유의하게 정상 소구치보다 둔화되는 치근첨 형성 양상을 나타내었기 때문에 재생근관치료 이후 12개월 째의 내원은 재생근관치료한 치아의 지속적 치근 성장 여부를 주의 깊게 확인해야 할 시점으로 사료된다.

References

1. Antunes LS, Salles AG, Autunes LAA, *et al.* : The effectiveness of pulp revascularization in root formation of necrotic immature permanent teeth: A systematic review. *Acta Odontol Scand*, 74:161-169, 2016.
2. Bak SY, Kim YJ, Hyun HK, *et al.* : Treatment of tooth discoloration associated with triple antibiotic therapy : case reports. *J Korean Acad Pediatr Dent*, 39:43-50, 2012.
3. Kim SJ, Cho HS, Park JH, *et al.* : Treatment of immature teeth with a 3-mix paste: case report. *J Korean Acad Pediatr Dent*, 38:44-49, 2011.
4. Bose R, Nummikoski P, Hargreaves K : A retrospective evaluation of radiographic outcomes in immature teeth with necrotic root canal systems treated with regenerative endodontic procedures. *J Endod*, 35:1343-1349, 2009.
5. Thibodeau B, Trope M : Pulp revascularization of a necrotic infected immature permanent tooth: case report and review of the literature. *Pediatr Dent*, 29:47-50, 2007.
6. Huang GTJ, Yamaza T, Shi S, *et al.* : Stem/progenitor cell-mediated de novo regeneration of dental pulp with newly deposited continuous layer of dentin in an in vivo model. *Tissue Eng Part A*, 16:605-615, 2009.
7. Hoshino E, Kurihara-Ando N, Iwaku M, *et al.* : In-vitro antibacterial susceptibility of bacteria taken from infected root dentine to a mixture of ciprofloxacin, metronidazole and minocycline. *Int Endod J*, 29:125-130, 1996.
8. Kim JH, Kim Y, Jung IY, *et al.* : Tooth discoloration of immature permanent incisor associated with triple antibiotic therapy: a case report. *J Endod*, 36:1086-1091, 2010.
9. Dabbagh B, Alvaro E, Schwartz S, *et al.* : Clinical Complications in the Revascularization of Immature Necrotic Permanent Teeth. *Pediatr Dent*, 34:414-417, 2012.
10. Sato T, Hoshino E, Uematsu H, Noda T : In vitro antimicro-

- icrobial susceptibility to combinations of drugs of bacteria from carious and endodontic lesions of human deciduous teeth. *Oral Microbiol Immunol*, 8:172-176, 1993.
11. Ruparel NB, Teixeira FB, Ferraz CCR, Diogenes A : Direct effect of intracanal medicaments on survival of stem cells of the apical papilla. *J Endod*, 38:1372-1375, 2012.
 12. Wigler R, Kaufman AY, Torneck CD, *et al.* : Revascularization: A Treatment for Permanent Teeth with Necrotic Pulp and Incomplete Root Development. *J Endod*, 39:319-326, 2013.
 13. Dubrez B, Descombes SJ, Cimasoni G : Reliability of a paralleling instrument for dental radiographs. *Oral Surg Oral Med Oral Pathol Oral Radiol Endod*, 80:358-364, 1995.
 14. Graf JM, Mounir A, Payot P, Cimasoni G : A simple paralleling instrument for superimposing radiographs of the molar regions. *Dental Radiology. Oral Surg Oral Med Oral Pathol*, 66:502-506, 1988.
 15. Rudolph DJ, White SC : Film-holding instruments for intraoral subtraction radiography, *Oral Surg Oral Med Oral Pathol*, 65:767-772, 1988.
 16. Demirjian A, Goldstein H, Tanner JM : A new system of dental age assessment. *Hum Biol*, 45:211-227, 1973.
 17. Jeeruphan T, Jantararat J, Hargreaves KM, *et al.* : Mahidol study 1: comparison radiographic and survival outcomes of immature teeth treated with either regenerative endodontic or apexification methods: a retrospective study. *J Endod*, 38:1330-1336, 2012.
 18. Kahler B, Mistry S, Holcombe T, *et al.* : Revascularization outcomes: a prospective analysis of 16 consecutive cases. *J Endod*, 40:333-338, 2014.
 19. Lee BN, Moon JW, Hwang YC, *et al.* : A review of the regenerative endodontic treatment procedure. *Restor Dent Endod*, 40:179-187, 2015.

국문초록

재생근관치료로 유도된 미성숙 치근 성장의 속도와 비율

상은정 · 송지수 · 신터전 · 김영재 · 김정욱 · 장기택 · 이상훈 · 현홍근

서울대학교 치의학대학원 소아치과학교실

괴사된 미성숙 영구치의 치수치료에 있어서 치근단형성술의 대안으로 제안된 재생근관치료는 근관내 살균을 통해 치근단의 성장을 유도하여 치근상아질 두께를 증가시키고 치아의 치관-치근 비율을 유리하게 하여 치아의 파절 가능성을 낮추는 장점이 있다. 본 연구는 미성숙 영구치에 metronidazole, ciprofloxacin, cefaclor의 복합 항생제를 적용한 후에 방사선 사진상에서 나타난 치근 성장 양상을 치근 상아질의 면적 변화와 치근단공의 내측 폭경 변화의 측면에서 장기적으로 관찰하였고, 정상 소구치의 치근 성숙 양상과 비교 분석하고자 하였다. 치료군은 24개의 영구치를 대상으로 하였고 대조군은 27개의 소구치를 대상으로 하였다. 두 군간의 성장 속도 차이는 Mann-Whitney test로 검정하였다. 두 군은 첫 1개월 내, 1 -3개월 내, 3 - 6개월 내, 6 - 12개월 내에서는 치근단 폭경 감소 비율에 통계적으로 유의한 차이가 없었다. 12개월 뒤 치료군에서 치근단공의 내측 폭경은 치료 시작 시기보다 50.59% 감소하여 대조군의 71.82%와 통계적으로 유의한 차이가 발생하였다. 치료군에서의 치근단 폭경 감소비율은 3개월, 6개월, 6개월 이후에서 모두 유의한 차이가 있었다. 치근 상아질의 면적 증가율은 모든 정기 검진 시기에서 치료군과 대조군간의 통계적으로 유의한 차이가 나타나지 않았다.