

# Effects of Maxillary Lateral Incisor Agenesis on Skeletodental Characteristics in Mixed Dentition

Siyeon Nam, Jonghyun Shin, Jiyeon Kim, Taesung Jeong, Shin Kim

*Department of Pediatric Dentistry, College of Dentistry, Pusan National University*

## Abstract

This study aimed to evaluate skeletodental characteristics of patient with maxillary lateral incisor agenesis (MLIA) in mixed dentition.

It involved the children in early mixed dentition who visited Pusan National University dental hospital for orthodontic purposed and had intact primary canines. 38 children with MLIA and 38 controls with the same chronological age satisfying the inclusion criteria were selected. The craniofacial structures and dental arch dimensions of the MLIA were evaluated using model & cephalometric analysis and compared to controls.

The rate of unilateral MLIA was high in male and the rate of bilateral MLIA was high in female. In model analysis, the width / length ratio of maxillary anterior portion of the MLIA group were higher and arch perimeter of the maxilla of the MLIA group were smaller than those of the control group ( $p = 0.003, 0.04$ ). Cephalometric analysis showed that there were no significant differences in terms of skeletal, dental analysis. In soft tissue profile, nasolabial angle was larger in MLIA than in controls ( $p = 0.039$ ).

Considering these skeletodental characteristics of MLIA, early diagnosis and proper management is highly recommended to minimize the possibility of functional defect.

**Key words :** Lateral incisor, Congenital missing, Early mixed dentition

## I. 서 론

치아 결손은 가장 흔한 치아발육이상 중 하나이다[1,2]. 치아 결손이 있는 경우 두개안면골격 및 악궁 형태는 유전, 환경적 상호작용, 성장 등 여러가지 요인의 조합에 의해 영향을 받는다[3]. 그 중 상악 측절치는 전방부에 위치하여 결손될 경우 심미적 문제가 발생할 수 있고, 초기 혼합치열기에 맹출하므로 결손 시 부정교합이나 치조골 발육저하와 같은 기능적 문제가 발생할 수 있어 조기진단 및 관리가 매우 중요하다[4].

상악 측절치 결손 환자들은 다분야 접근법으로 치료를 받아야 하는데, 소아치과 의사, 교정과 의사, 보철과 의사 등이 그들의 치료 계획에 있어 중요한 역할을 한다. 진단 및 치료계획에 있어 상, 하악 악궁의 크기 및 형태 뿐만 아니라 상, 하악골의 전후방 및 수직적 관계, 성장방향 등 골격적 특성이 중요한 요소가 된다[5].

치아 결손이 있는 경우 전반적인 교합과 두개안면 형태에 영향을 미치게 되는데, 악궁 내 해당부위 치조용선이 위축되고 치조골 발육저하로 인한 악골의 열성장이 나타날 수 있다고 보고 되었다[6,7]. 이전의 연구에서 Buyuk 등[8]은 상악 측절치 결손

Corresponding author : Shin Kim

Department of Pediatric Dentistry, College of Dentistry, Pusan National University, 49, Busandaehakro, Mulgeum-eup, Yangsan, Gyeongsangnam-do, 50612, Republic of Korea

Tel: +82-55-360-5180 / Fax: +82-55-360-5174 / E-mail: shinkim@pusan.ac.kr

Received September 21, 2018 / Revised November 8, 2018 / Accepted October 29, 2018

※ This work was supported by 2018 Research Grant of Pusan National University Dental Hospital.

환자들의 상악 치아치조 폭경이 대조군에 비해 좁게 나타났다고 보고하였고, Bassiouny 등[9]은 상악 측절치의 결손을 보이는 성인의 골격을 분석한 결과 상악 열성장에 의한 골격성 3급경향을 나타냈다고 보고하였다.

그러나 이전의 상악 측절치 결손환자들의 특징을 보고한 연구들은 성장이 완료된 성인을 대상으로 골격 및 악궁의 특성에 관해 보고하였고, 성장기 아동을 대상으로 한 연구는 없었다. 초기 혼합치열기는 상악 측절치가 맹출되는 시기로 상악 측절치 결손을 보이는 아동에서 이 시기에 결손으로 인한 골격 및 악궁의 변화가 나타나는지 여부에 대해 확인해 볼 필요가 있다.

따라서 이 연구의 목적은 선천적 상악 측절치 결손을 보이는 초기 혼합치열기 아동의 골격 및 치아치조적 특징에 대해 평가하는 것이다.

## II. 연구 대상 및 방법

이 연구는 부산대학교 치과병원 임상연구윤리위원회(Institutional Review Board, IRB)의 심의를 통과 후 시행되었다(승인번호 PNUDH-2018-007).

### 1. 연구 대상

이번 연구의 대상자는 2008 - 2017년 사이 부산대학교 치과병원 소아치과에 교정진단 및 치료를 목적으로 내원하여 교정검사를 시행한 2793명 중, 초기 혼합치열기(Hellman dental age IIIA)에 해당하며 상, 하악 유견치가 잔존하는 아동을 대상으로 시행하였다. 선천적 두개안면 기형(cleft lip or palate, Down's syndrome, ectodermal dysplasia 등)이나 과거 악안면 외상 및 수술의 병력이 있거나, 이전에 보철 또는 교정적 치료를 받은 환자는 제외하였다.

실험군은 한국인으로 제3대구치를 제외한 다른 치아의 결손 없이 상악 측절치 선천결손(maxillary lateral incisor agenesis, MLI)을 보이는 아동을 선정하였고 총 38명이었다. 대조군은 실험군과 동일하게 38명을 선정하였고 그 기준은 다음과 같다.

- 1) 치령이 실험군과 일치하는 아동
- 2) 치관의 파절이나 손상, 형태이상 없이 치열의 변형을 초래할 수 있는 구강영역의 악습관이 존재하지 않는 아동
- 3) 치아 결손, 매복, 심한 총생(crowding)이나 간극(spacing)이 없는 아동
- 4) 인접면의 수복 또는 기성금속관 수복치료를 받은 치아가 없는 아동

### 2. 연구 방법

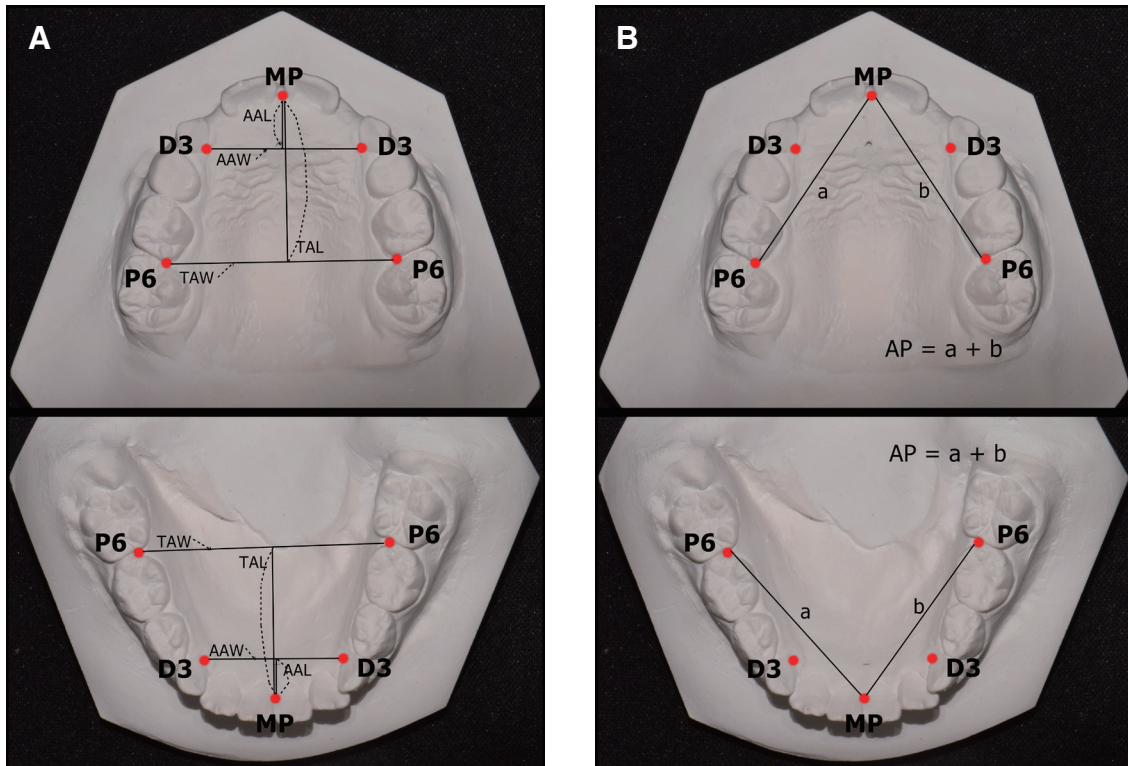
각 군 모두에서 교정 진단을 위해 제작한 초기 진단 모형을 이용하여 상, 하악에서 각각 8가지 항목이 측정되었다(Fig. 1). 기준점 5개를 이용하여 상, 하악 전후방의 폭경과 길이, 전후방의 폭경 대 장경의 비, 전폭경 대 후폭경의 비, 총악궁길이를 측정하였다(Table 1). 각 측정치는 0.01 mm의 정밀도를 가진 digital calipers (Absolute Digimatic Caliper Series 500, Mitutoyo Corporation, Japan)를 사용하여 측정되었다.

측모 두부계측 방사선 분석을 위해 두부방사선 규격사진 촬영장치(PM 2002 CC, Planmeca, Finland)를 이용하여 78 KVP의 관전압, 11 mA의 관전류, 1.5 초의 노출시간으로 촬영한 측모 두부계측 방사선 사진을 이용하였다. 촬영된 사진은 투사도를 작성하여 컴퓨터 프로그램(VCephTM 5.5, OSSTEM IMPLANT INC., Korea)에 입력하여 분석하였다. 대상 아동의 악골의 전후방적, 수직적 관계 및 치아, 연조직 분석을 위하여 Ricketts analysis, Downs analysis, Steiner analysis, McNamara analysis, Jarabak analysis, Burstone analysis의 분석법 일부 항목을 재편집하여 분석하였다. 사용된 계측점 및 계측항목은 다음과 같다(Fig. 2).

#### 1) 계측점

##### (1) Skeletal landmarks

- ① Nasion (Na) : V' notch of frontal and nasal bone
- ② Sella (S) : center of sella turcica
- ③ Porion (Po) : most superior point of the occipital bone
- ④ Orbitale (Or) : most inferior point of the orbital contour
- ⑤ Basion (Ba) : most inferior point of the occipital bone
- ⑥ Hinge Axis : center of rotation of the condyle
- ⑦ ANS : tip of the anterior nasal spine
- ⑧ PNS : tip of the posterior nasal spine
- ⑨ A point : deepest point between ANS and the upper incisal alveolus
- ⑩ B point : deepest point between pogonion and the lower incisal alveolus
- ⑪ Pogonion (Pog) : most anterior point of the symphysis
- ⑫ Menton (Me) : most inferior point of the symphyseal outline
- ⑬ Corpus left : left point of a tangent of the inferior border of the corpus
- ⑭ Ramus down : lower point of a tangent of the Posterior border of the ramus



**Fig. 1.** Dental cast indicating reference points and measurements of dental arch.

A. Points and measurements of arch width and length in dental cast (Mx., Mn.)

- AAW : Anterior arch width, Width between two sides of the D3
- TAW : Total arch width, Width between two sides of the P6
- AAL : Anterior arch length, Length from the point MP to the Line connecting both sides D3
- TAL : Total arch length, Length from the point MP to the Line connecting both sides P6

B. Points and measurements of arch perimeter in dental cast (Mx., Mn.)

- AP : Arch perimeter, Sum of distances between MP and each P6
- MP : The midpoint of the gingival tissue between the lingual sides of the central incisor
- D3 : The point of contact with the boundary of soft palate of lowest cervical part of primary canine
- P6 : Mesiolingual side where the lingual tissues touch the crown of the tooth

**Table 1.** Definition of dental points and measurements used in model analysis

	Name	Definition
Point	MP	The midpoint of the gingival tissue between the lingual sides of the central incisor
	D3	The point of contact with the boundary of soft palate of lowest cervical part of primary canine
	P6	The point of the first permanent molar in the the mesiolingual side where the lingual tissues touch the crown of the tooth
Arch dimensions	AAW	Anterior arch width, Width between two sides of the D3
	TAW	Total arch width, Width between two sides of the P6
	AAL	Anterior arch length, Length from the point MP to the Line connecting both sides D3
	TAL	Total arch length, Length from the point MP to the Line connecting both sides P6
	AP	Arch perimeter, Sum of distances between MP and each P6
Ratios	AWLR	Anterior width to length ratio, $AAW / AAL \times 100$
	TWLR	Total width to length ratio, $TAW / TAL \times 100$
	WR	Width ratio, $AAW / TAW \times 100$

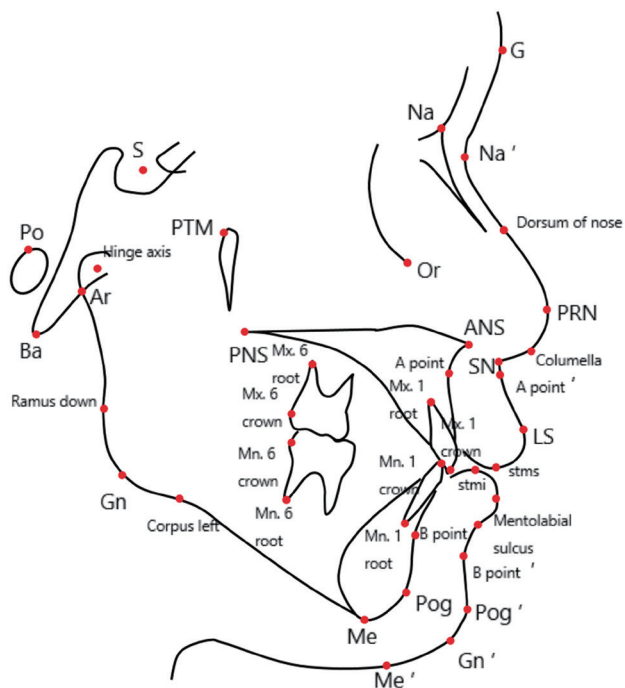


Fig. 2. Cephalometric landmarks used in this study.

- ⑮ Gnathion (Gn) : the lowest point of the midline of the lower jaw
  - ⑯ Articulare (Ar) : intersection of inferior cranial base surface and posterior border of the condyle
- (2) Soft tissue landmarks
- ① Glabella (G) : most prominent point in the midsagittal plane of the forehead
  - ② Soft tissue nasion (Na') : the midpoint on the soft tissue contour of the base of the nasal root at the level of the frontonasal suture
  - ③ Dorsum of nose : the external ridge of the nose
  - ④ Pronasale (PRN) : most anterior point of the nose
  - ⑤ Columella (Cm) : most anterior point on the columella of the nose
  - ⑥ Subnasale (Sn) : the point at which the nasal septum merges with the upper cutaneous lip in the midsagittal plane
  - ⑦ Soft tissue A point (A point') : most concave point between subnasale and the anterior point of the upper lip
  - ⑧ Labrale superius (Ls) : a point indicating the mucocutaneous border of the upper lip

- ⑨ Stomion superius (Stms) : lower most point in the vermillion of the upper lip
- ⑩ Stomion inferius (Stmi) : upper most point in the vermillion of the lower lip
- ⑪ Labrale inferius (Li) : a point indicating the mucocutaneous border of the lower lip
- ⑫ Mentolabial sulcus (Si) : the point of greatest concavity in the midline between the lower lip (Li) and chin (Pg)
- ⑬ Soft tissue B point (B point') : most concave point between the lower lip and the soft-tissue chin
- ⑭ Soft tissue pogonion (Pog') : most anterior point on soft tissue chin
- ⑮ Soft tissue gnathion (Gn') : the constructed gnathion, the constructed midpoint between soft tissue pogonion and soft tissue menton
- ⑯ Soft tissue menton (Me') : lowest point on the contour of the soft tissue chin
- ⑰ Cervical point (C) : innermost point between the submental area and the neck located at the intersection of lines drawn angent to the neck and submental area

(3) Dental landmarks

- ① Mx 1 crown : tip of the crown of the upper central incisor
- ② Mx 1 root : tip of the root of the upper central incisor
- ③ Mn 1 crown : tip of the crown of the lower central incisor
- ④ Mn 1 root : tip of the root of the lower central incisor
- ⑤ Mx 6 distal : distal contact point of maxillary first molar (second deciduous molar) 2mm above occlusion
- ⑥ Mx 6 root : distal buccal root of maxillary first molar (second deciduous molar)
- ⑦ Mn 6 distal : distal contact point of the mandibular first molar (second deciduous molar) 2mm above occlusion
- ⑧ Mn 6 root : distal root of mandibular first molar (second deciduous molar)

2) 계측항목

(1) Horizontal skeletal pattern

- ① SNA : angle of S-N-A
- ② SNB : angle of S-N-B
- ③ ANB : ① - ②
- ④ Wits : the distance between the points to see off repairs

to the functional occlusal plane from point A to point B

- ⑤ A point - N Perpend : distance from A point to nasion perpendicular line
- ⑥ Pog - N Perpend : distance from pogonion to nasion perpendicular line
- ⑦ Facial convexity : angle of NA-APog
- ⑧ Midfacial length : distance from Condylion to ANS
- ⑨ Mandibular length : distance from Condylion to pogonion
- ⑩ Maxillomand. Diff. (Maxillomandibular difference) : ⑨ - ⑧

(2) Vertical skeletal pattern

- ① Y-axis : line passing the sella and basion in cross section
- ② Sum : Saddle angle + Gonial angle + Articular angle
- ③ Saddle angle : angle of N-S-Ar
- ④ Articular angle : angle of S-Ar-Go
- ⑤ Gonial angle : angle of Ar-CGo-Me
- ⑥ Mn. Plane angle (to SN) : the anterior angle formed by the intersection of SN and Go-Gn is measured
- ⑦ Facial Height Ratio : PFH/AFH X 100
- ⑧ Ant. Facial Height (AFH) : distance from Na to Me
- ⑨ Post. Facial Height (PFH) : distance from S to Go
- ⑩ Low Ant. Facial Ht. : distance from ANS to Me
- ⑪ ANS-Me. / Nasion-Me : ⑧ / ⑩
- ⑫ AB to Mand. Plane : angle formed at the intersection of point A-point B line to nasion-progonion line
- ⑬ ODI (the overbite depth indicator) : sum of the angle of the A-B plane to the mandibular plane and the angle of the Palatal plane to Frankfort horizontal plane

(3) Dental pattern

- ① U1 to NA (angular) : the angle between the long axis of upper central incisor and the NA line
- ② U1 to NA (linear) : distance from incisal tip of upper central incisor to NA line
- ③ L1 to NB (angular) : the angle between the long axis of the lower central incisor and the NA line
- ④ L1 to NB (linear) : distance from incisal tip of the lower central incisor to NA line
- ⑤ U1 to SN : the angle between the long axis of upper central incisor and the SN line
- ⑥ U1 to A-Pog : distance from Upper incisor tip to A-Pogonion

- ⑦ L1 to A-Pog : distance from incisor tip of the lower central incisor to A-Pog line
- ⑧ Interincisal angle : the angle between the long axis of upper central incisor and the long axis of the lower central incisor
- ⑨ IMPA : the angle between the long axis of the lower central incisor and the mandibular plane

(4) Soft tissue profile

- ① Upper Lip E-plane (Esthetic plane) : distance from Esthetic line (Prn-Pg') to upper lip
- ② Lower Lip E-plane (Esthetic plane) : distance from Esthetic line (Prn-Pg') to lower lip
- ③ Nasolabial angle : angle of Cm-Sn-Ls
- ④ U-lip to A'B' : distance from Upper lip to soft tissue A-B plane
- ⑤ L-lip to A'B' : distance from Lower lip to soft tissue A-B plane
- ⑥ FA'B'A : angle of SN-B point' plane and Or-Po plane

대조군이 정상 초기 혼합치열기 아동을 대변하는지 여부를 확인하기 위해, 대조군의 측정값을 정상 초기 혼합치열기 아동의 기준치와 비교한 결과 유사한 값을 나타냄을 확인하였다[10,11].

MLIA군과 대조군 선정의 적합도에 대한 타당성을 조사하기 위해 동의 비율(the percentage of agreement)을 조사하였다. 초기조사 2주 후 MLIA의 유무에 관계없이 20명의 대상자를 무작위로 선정하여 동일한 연구자와 다른 한 명의 연구자가 평가하였다. 연구 대상의 MLIA 유무 및 대상 기준을 만족시키는지 여부의 확인에서 두 연구자 간의 100% 동이가 얻어졌다.

모형분석 및 측모 두부계측 방사선 분석 계측값은 재현성을 보장하기 위해 한 연구자가 분석을 시행하였다. 측정된 계측값의 신뢰도를 평가하기 위해 MLIA의 유무에 관계없이 모형분석 및 측모 두부계측 방사선 분석 계측값 중 20개를 선정하여 초기조사 2주 후에 동일한 연구자가 재 측정하였다. 신뢰도 평가 기법은 계급간 상관 계수(intraclass correlation coefficient, ICC)를 사용하였고, 신뢰도 계수는 0.93에서 0.97 사이로 확인되었다.

3) 통계 분석

MLIA군과 대조군의 모형 분석 및 측모 두부계측 방사선 분석 값을 비교하기 위하여 독립표본 t-검정을 수행하였으며, Shapiro-Wilk test에서 정규성을 만족하지 않은 변수들에 대해서는

비 모수적 방법인 Mann-Whitney U test를 수행하여 비교하였다. 모든 통계 분석은 SPSS 24.0을 사용하여 수행되었다.

### III. 연구 성적

MLIA군의 성별 분포는 남아 25명(평균 8.6 ± 1.4세), 여아 13명(평균 8.0 ± 1.0세)으로 남아의 수가 더 많았다. 남, 여 모두 편측 결손이 양측 결손에 비해 많았다. 또한 편측 결손에서는 남아의 비율(72.7%)이 높았고 양측 결손에서는 여아(80%)의 비율이 높게 나타났다(Table 2).

Model 분석 결과, 상악은 MLIA군이 대조군에 비해 전악궁폭 (anterior arch width, AAW), 전악궁장(anterior arch length, AAL), 총악궁장(total arch length, TAL)이 통계적으로 유의하게 작았고 ( $p = 0.012, 0.00, 0.038$ ), MLIA군이 대조군에 비해 전악궁장폭 지수(anterior width to length ratio, AWLR)가 큰 것으로 나타나 전방부의 폭보다 장경의 감소량이 더 큰 것으로 나타났다( $p = 0.003$ ). 또한 총악궁길이(arch perimeter, AP)는 MLIA군에 비해 작은 값을 보였다( $p = 0.04$ ). 하악은 MLIA군이 대조군에 비해 AAL이 큰 값을 나타냈다(Table 3,  $p = 0.004$ ).

측목 두부계측 방사선 분석 결과, 전후방적 측면에서 MLIA

**Table 2.** Distribution of patients with maxillary lateral incisor agenesis

Gender	Unilateral MLIA (n/%)	Bilateral MLIA (n/%)	Age (Mean ± SD)
Males (n = 25)	24 (72.7)	1 (20.0)	8.6 ± 1.4
Females (n = 13)	9 (27.3)	4 (80.0)	8.0 ± 1.0
Total (n = 38)	33	5	

MLIA : maxillary lateral incisor agenesis

**Table 3.** Comparison of arch dimensions and ratios between MLIA and Controls

Arch dimensions and Ratios			Group I (n = 38) Mean ± SD	Group II (n = 38) Mean ± SD	p value
Maxilla	Arch dimensions	AAW	25.61 ± 2.77	27.00 ± 1.80	.012
		TAW†	39.10 ± 3.92	40.23 ± 2.16	.140
		AAL	7.46 ± 1.36	8.62 ± 1.26	.000
		TAL	25.51 ± 2.21	26.45 ± 1.62	.038
		AP	65.79 ± 3.80	67.46 ± 3.14	.040
	Ratios	AWLR†	350.71 ± 54.16	319.37 ± 47.49	.003
		TWLR†	154.48 ± 20.94	152.54 ± 10.41	.568
Mandible	Arch dimensions	AAW	21.67 ± 1.72	22.11 ± 1.79	.276
		TAW	37.49 ± 2.42	37.70 ± 2.07	.680
		AAL†	5.37 ± 6.09	5.34 ± 1.30	.004
		TAL	23.07 ± 1.99	23.60 ± 1.75	.215
		AP†	61.60 ± 4.00	68.38 ± 39.57	.294
	Ratios	AWLR†	505.88 ± 142.33	439.89 ± 124.06	.002
		TWLR†	163.46 ± 14.93	160.45 ± 13.24	.424
		WR	57.90 ± 4.26	58.66 ± 3.76	.409

Group I : MLIA, Group II : Control

AAW : Anterior arch width, TAW : Total arch width, AAL : Anterior arch length, TAL : Total arch length, AP : Arch perimeter, AWLR : Anterior width to length ratio, AAW / AAL X 100; TWLR : Total width to length ratio, TAW / TAL X 100, WR : Width ratio, AAW / TAW X 100

Independent t-test were performed and Mann-Whitney U test (nonparametric method) were used for variables that did not satisfy the normality in the Shapiro-Wilk test respectively.

† : Mann-Whitney U-test

**Table 4.** Cephalometric comparisons between MLIA and controls

Variables	Group I (n = 38) Mean ± SD	Group II (n = 38) Mean ± SD	p value
Horizontal Skeletal Pattern			
SNA	80.99 ± 3.26	81.20 ± 1.85	.726
SNB	77.34 ± 3.41	77.54 ± 1.55	.742
ANB	3.65 ± 3.01	3.67 ± 1.55	.982
Wits	-2.82 ± 3.50	-3.49 ± 1.78	.299
Midfacial Length	82.42 ± 5.36	78.72 ± 5.48	.007†
Mandibular Length	105.08 ± 6.46	101.01 ± 7.35	.012†
Maxillomand. Diff	22.67 ± 4.01	22.26 ± 3.44	.634
Vertical Skeletal Pattern			
Facial Height Ratio	0.60 ± 0.04	0.61 ± 0.02	.573
Ant. Facial Height (AFH)	113.97 ± 7.54	107.84 ± 7.75	.001†
Post. Facial Height (PFH)	68.46 ± 5.18	65.36 ± 6.10	.021†
Low Ant. Facial Ht.	64.57 ± 4.85	60.56 ± 4.99	.001†
ANS-Me. / Nasion-Me	0.54 ± 0.02	0.54 ± 0.02	.592
AB to Mand. Plane	68.98 ± 5.59	68.95 ± 3.09	.979
Dental Pattern			
U1 to SN	105.13 ± 5.56	105.51 ± 4.09	.732
U1 to A-Pog	6.14 ± 2.82	6.42 ± 1.57	.599
L1 to A-Pog	3.88 ± 2.21	3.09 ± 1.54	.075
Interincisal angle	125.71 ± 7.80	125.74 ± 5.00	.984
IMPA	90.86 ± 5.15	90.55 ± 3.29	.752
Soft Tissue Profile			
Upper Lip E-plane	1.95 ± 2.39	1.91 ± 2.34	.950
Lower Lip E-plane	2.11 ± 2.29	1.45 ± 2.42	.224
Nasolabial angle	102.47 ± 9.29	98.44 ± 8.36	.039†

Group I : MLIA, Group II : Control

Independent t-test were performed and Mann-Whitney U test (nonparametric method) were used for variables that did not satisfy the normality in the Shapiro-Wilk test respectively.

† : Mann-Whitney U-test

군이 대조군에 비해 midfacial length, mandibular length가 큰 값을 보였으나( $p = 0.007, 0.012$ ) maxillomandibular difference는 유의한 차이를 보이지 않았고( $p = 0.634$ ), 수직적 측면에서 anterior facial height (AFH)와 posterior facial height (PFH), low anterior facial height가 큰 값을 보였으나( $p = 0.001, 0.021, 0.001$ ), facial height ratio (PFH / AFH), ANS-Me (AFH) / Na-Me (Low anterior facial height)에서 유의한 차이를 보이지 않았다( $p = 0.573, 0.592$ ). 연조직 외형에서는 MLIA군이 대조군에 비해 nasolabial angle이 큰 값을 보였다(Table 4,  $p = 0.039$ ). MLIA군과 대조군의 측목 두부계측 방사선 분석 값을 비교한 결과 중 유의한 결과를 나타내거나 결과 해석에 중요한 항목 위주로 Table 4에 표기하였다.

#### IV. 총괄 및 고찰

상악 측절치 선천 결손의 유병률은 0.8 - 4.25%로 인종에 따라 다르게 보고되고 있다[12-15]. Caucasian계는 제3대구치를 제외하고 하악 제2소구치나 상악 측절치가 가장 많은 빈도의 결손을 보이는 반면, Asian계는 하악 전치가 가장 흔한 결손을 보이는 것으로 나타났다[6,10,13,16-20]. 최근 한국인을 대상으로 한 연구에 따르면 하악 제2소구치와 하악 측절치가 가장 빈도가 높았고 다음이 상악 제2소구치, 상악 측절치 순이었다[4]. 이처럼 인종에 따라 다소 차이는 있지만 상악 측절치는 비교적 높은 치아 결손률을 보인다. 치아 결손의 성별에 따른 차이로는 대부분의 경우 여성이 남성에 비해 결손률이 높았고, 그 비율은 인종에

따라 다르게 보고되었다[21,22]. 이번 연구 결과 상악 측절치 편측 결손의 비율이 양측 결손에 비해 높았는데 이는 Chung 등[4]과 Rølling[23]의 연구와 동일하지만, Bassiouny 등[9]과 Altug-Atac 등[24]의 연구와는 상이한 결과를 나타내었다. 또한 이번 연구에서는 남아가 여아에 비해 상악 측절치 결손률이 높게 나타나 기존의 대부분의 연구와 상이한 결과를 나타내었다. 이번 연구는 상악 측절치 결손으로 인해 초래되는 골격의 변화 여부를 확인하기 위함으므로, 연구대상을 제3대구치를 제외한 다른 치아의 결손이 없는 환자로 선정하였다. 또한, 악궁 내 폭경, 장경, 총악궁길이 등에서 상악 측절치 결손의 영향만을 평가하기 위해 상, 하악 유견치가 조기탈락되거나 결손된 환자는 제외하였다. 이처럼 연구 대상의 선정 기준이 제한적이기 때문에, 일반적인 상악 측절치 결손 환자의 분포와 차이가 있을 수 있다고 생각된다.

치열궁의 성장 및 형태의 변화에 대한 연구는 다양하게 진행되어 왔다[25,26]. 치열궁의 고경, 장경, 폭경 중 치열궁의 고경은 성장이 가장 오래 지속되는데 반면 고경의 성장 및 치아 맹출을 통해 평생 동안 계속 성장이 일어나고, 장경과 폭경의 성장은 치아 맹출시기별로 다르지만 치열궁의 전방부는 일찍 안정된다[27]. 특히, 치열궁의 폭경은 전신 골격성장 시기를 따르지 않고 오히려 치아 맹출 및 배열에 따른 변화와 밀접한 관계가 있다[28]. 이번 연구에서 모형 분석 결과 MLIA군이 대조군에 비해 상악의 전악궁폭(AAW)과 전악궁장(AAL), 총악궁장(TAL), 총악궁길이(AP)에서 유의할 만큼 작은 값을 나타냈다( $p = 0.012, 0.00, 0.038$ ). 폭경의 감소는 Le Bot과 Salmon[29]이 성인에서 상악 측절치의 결손, 썩기 형태의 치아, 왜소치 형태의 치아가 나타날 경우 악궁의 폭이 감소한다고 하였고, Buyuk 등[8]이 상악 측절치 결손은 악궁의 폭경 뿐 만 아니라 상악 기저골의 폭경도 감소시킨다고 보고한 내용과 유사한 결과를 보였다. 초기 혼합치열기에 MLIA군이 대조군에 비해 작은 폭경을 나타낸 것은 측절치 맹출 시 유견치간 폭경의 증가가 원활하게 일어나지 않은 것으로 추측되며, 성장이 완료된 영구치열에서는 상악 측절치 결손으로 인해 영구 견치의 근심측 맹출에 기인한 것으로 추측된다. 한편 상대적 수치 비교를 위해 측정하였던 상악 전 폭경 대 장경의 비(AWLR)는 MLIA군이 대조군에 비해 통계적으로 유의할 만큼 큰 값을 보여( $p = 0.003$ ), 상악 측절치 결손 시 상악 전방부에서 폭경에 비해 장경의 감소량이 더 큰 것을 확인하였다. 이러한 장경의 감소는 상악 측절치 결손으로 인해 상악 중절치가 충분히 수축으로 맹출하지 못한 현상으로 해석할 수 있다.

측목 두부계측 방사선 분석 결과, 연조직 분석에서 MLIA군이 대조군에 비해 nasolabial angle이 유의할 만큼 크게 나타났는데( $p = 0.039$ ), 이는 기존의 연구결과에서 상악 측절치 결손

을 보인 성인의 골격을 분석한 결과 nasolabial angle이 크고 상, 하순의 E-line이 후퇴된 경향을 보인 것과 유사하다[9]. 그 밖에도 MLIA군이 대조군에 비해 midfacial length와 mandibular length가 유의할 만큼 큰 값을 보였으나( $p = 0.007, 0.012$ ) maxillomandibular difference값에서 유의성을 나타내지 않았고( $p = 0.634$ ), 수직적 측면에서 AFH, PFH, low anterior facial height에서 유의할 만큼 큰 값을 보였으나( $p = 0.001, 0.021, 0.001$ ) facial height ratio(PFH / AFH), ANS-Me(AFH) / Na-Me(Low anterior facial height)의 값이 유의성을 나타내지 않았다( $p = 0.573, 0.592$ ). 즉 각 항목의 절대값은 크지만 항목간의 비율에서는 유의한 차이가 없는 것으로 보아, 상악 측절치 결손에 의해서 나타난 골격적 변화라고 해석하기 보다는 MLIA군이 대조군에 비해 상대적으로 큰 골격을 가졌다고 해석할 수 있다. 이전 연구에서 Bassiouny 등[9]은 성인 대상으로 상악 측절치 결손환자들의 골격을 분석한 결과 straight 또는 concave한 안모를 보이고 상악이 후퇴된 골격성 3급 부정교합의 경향을 나타냈다고 보고하였고, Woodworth 등[30]에 의하면 양측성 상악 측절치 결손 환자들의 골격을 분석한 결과 두개 안면의 부조화에 의한 3급 부정교합의 경향을 나타냈다고 보고하였다. 또한 치아결손증(hypodontia)이 있는 경우 상악 후퇴 경향이 나타나고, 치아 결손의 정도가 더 심할 수록 상, 하악의 골격이 3급 부정교합 경향을 나타낸다고 보고하였다[31,32]. 이는 이번 연구에서 MLIA군이 대조군에 비해 nasolabial angle이 상대적으로 큰 값을 보였으나( $p = 0.039$ ) 다른 골격적 변화를 보이지 않은 결과와 차이를 보였다. 이번 연구 대상자의 치령은 초기 혼합치열기로 상, 하악 골격의 뚜렷한 성장이 발현되기 전이므로 기존의 성인 대상으로 시행한 연구 결과와 차이를 보였을 수 있다고 생각된다.

상악 측절치 결손의 처치는 크게 공간 폐쇄, 공간 확보 두 가지로 나눌 수 있다. 치료 방향은 각 환자의 나이, 치료 협조도 뿐만 아니라 상악 견치의 치은연 형태, 치아 형태와 크기, 악궁 형태, 골격 유형 등을 고려하여 결정해야 한다[33]. Robertsson과 Mohlin[34]은 상악 측절치 결손 환자들에서 공간 폐쇄 혹은 공간 확보의 치료를 받은 후 치주 건강, 교합, 기능적인 면을 평가하였는데, 공간 폐쇄 치료를 받은 경우 공간 확보 치료에 비해 치주 건강에 유리하였고, 환자의 술 후 만족도도 높았다고 보고하였다. 이처럼 교정적 치료를 통해 공간을 폐쇄할 경우 치주 건강, 심미, 기능적인 면에서 우수하다는 여러 연구결과들이 보고되었지만, 공간을 확보하여 추후 implant 식립 등 보철치료를 시행할 경우 하악의 측방운동 시 견치보호교합을 유지할 수 있다는 장점이 있으므로 각 증례에 따라 적절한 선택이 필요하다 [35,36].

이번 연구를 통해 상악 측절치 선천결손을 가진 초기 혼합치

열기 아동의 골격 및 치아치조 특성에 대해 확인할 수 있었다. 정상 교합의 아동과 비교 시, 상악 전방부 폭경 및 장경, 상악 총악궁길이 감소되었고, 골격적으로는 nasolabial angle의 증가로 인한 연조직의 변화를 제외하고는 유의한 차이가 없었다. 상악 측절치는 초기 혼합치열기에 맹출하며 이 시기는 상악 측절치의 결손이 존재 하더라도 뚜렷한 안모 및 기능 이상이 나타나기 이전이다. 그러나 아직 성장이 완료되지 않았고 추후 두개안면골격의 성장에 상악 측절치 결손 이외에도 많은 요소들이 작용할 수 있어 초기 혼합치열기 시기에 공간 폐쇄, 공간 확보 등의 치료 방향을 결정하는 것은 어려울 수 있다.

이번 연구 결과를 토대로 초기 혼합치열기에 상악 측절치 결손으로 인해 발생될 수 있는 문제점으로는 정중선 변위와 전치부 반대교합 등이 있다. 상악 측절치 결손으로 인해 정중선 변위가 발생했거나 발생가능성이 있을 경우, 개선 후 인공치를 포함한 가철성 공간유지장치 등으로 정중선을 유지시켜 심미, 기능적인 면을 충족시켜 줄 수 있다. 전치부 반대교합을 보이거나 추후 상악 열성장에 의한 반대교합의 가능성이 있을 경우, 상악 측절치 결손으로 인해 부정적인 영향이 더해질 수 있으므로 상악 악궁확대, 상악골 견인 등으로 전치부의 정상 피개를 형성해주는 것이 필요할 수 있다. 또한 조기치료를 시행하지 않을 경우, 정중선 변위 및 상악 열성장 등이 발생할 수 있는 가능성에 대해 파악하고 있는 것이 필요하다. 이처럼 임상가는 상악 측절치 결손이 있을 경우 조기에 결손에 대한 진단을 하는 것이 중요하며 필요 시 적절한 치료를 통해 추후 상악 측절치 결손으로 인해 발생할 수 있는 문제를 감소시켜 주는 것을 추천한다.

이번 연구의 한계점으로는 앞서 언급했듯이 연구 대상의 선정 기준이 제한적이기 때문에 일반적인 상악 측절치 결손 환자의 분포와 차이가 있을 수 있다. 그리고 부산대학교 치과병원 소아치과에 교정치료를 목적으로 내원한 아동을 대상으로 하였고, 모집 장소가 한 기관에 한정된 점 등으로 인해 일반적인 상악 측절치 결손 아동의 특징을 대변하지 못할 수 있다. 또한 이번 연구의 MLIA군이 성장 완료 후 실제 기존 연구들의 결과와 동일한 양상의 골격 변화를 보이는지 여부에 대해 아직 확인할 수 없다는 한계가 존재한다. 향후 다기관 및 폭넓은 대상자를 상대로 한 연구가 필요하고, 상악 측절치가 결손된 아동의 성장을 장기간 추적하여 두개안면 발달 및 변화에 관한 종적인 연구가 필요할 것으로 보인다.

## V. 결 론

상악 측절치 선천결손을 동반한 초기 혼합치열기 아동들의 악궁 및 골격 수치를 정상 아동과 비교한 결과, 모형 분석에서는

상악의 전방부 폭경과 장경에서 작은값을 나타냈고 상악 폭경 대 장경 비에서 큰 값을 보였고 상악의 총악궁길이가 작은값을 나타냈다. 측모 두부계측 방사선 분석에서는 nasolabial angle이 큰 값을 보인 것을 제외하고는 뚜렷한 골격 차이를 나타내지 않았다. 상악 측절치 결손이 있을 경우, 뚜렷한 안모 및 기능 이상이 나타나기 이전에 진단하여 발생할 수 있는 이상교합에 대해 사전에 파악하고 예방하는 것이 중요하다. 또한 결손으로 인해 이미 발생된 문제점을 초기에 해소하여 심각한 문제로 발전되는 것을 방지하는 것이 필요하다.

## References

1. Ben-Bassat Y, Brin I : Skeletal and dental patterns in patients with severe congenital absence of teeth. *Am J Orthod Dentofacial Orthop*, 135:349-356, 2009.
2. Ben-Bassat Y, Brin I : Skeletodental patterns in patients with multiple congenitally missing teeth. *Am J Orthod Dentofacial Orthop*, 124:521-525, 2003.
3. Cobourne MT : Familial human hypodontia-is it all in the genes? *Br Dent J*, 203:203-208, 2007.
4. Chung CJ, Han JH, Kim KH : The pattern and prevalence of hypodontia in Koreans. *Oral Dis*, 14:620-625, 2008.
5. Lee RT : Arch width and form: a review. *Am J Orthod Dentofacial Orthop*, 115:305-313, 1999.
6. Endo T, Ozoe R, Yoshino S, Shimooka S : Hypodontia patterns and variations in craniofacial morphology in Japanese orthodontic patients. *Angle Orthod*, 76:996-1003, 2006.
7. Op Heij DG, Opdebeeck H, van Steenberghe D, Quirynen M : Age as compromising factor for implant insertion. *Periodontol 2000*, 33:172-184, 2003.
8. Buyuk SK, Ozkan S, Celik E, et al. : Evaluation of the skeletal and dental effects in orthodontic patients with maxillary lateral incisor agenesis. *J Esthet Restor Dent*, 29:284-290, 2017.
9. Bassiouny DS, Afify AR, Zawawi KH, et al. : Prevalence of maxillary lateral incisor agenesis and associated skeletal characteristics in an orthodontic patient population. *Acta Odontol Scand*, 74:456-459, 2016.
10. Aasheim B, Ogaard B : Hypodontia in 9-year-old Norwegians related to need of orthodontic treatment. *Scand J Dent Res*, 101:257-260, 1993.
11. Sung JH, Kwon OW, Kyung HM, Park KD : A longitudinal cephalometric study of the craniofacial growth changes of Koreans aged from 8 to 16 years. *Korean J Orthod*, 22:491-

- 507, 1992.
12. Alvesalo L, Portin P : The inheritance pattern of missing, peg-shaped, and strongly mesio-distally reduced upper lateral incisors. *Acta Odontol Scand*, 27:563-575, 1969.
  13. Muller TP, Hill IN, Petersen AC, Blayney JR : A survey of congenitally missing permanent teeth. *J Am Dent Assoc*, 81:101-107, 1970.
  14. Tavajohi-Kermani H, Kapur R, Sciote JJ : Tooth agenesis and craniofacial morphology in an orthodontic population. *Am J Orthod Dentofacial Orthop*, 122:39-47, 2002.
  15. Polder BJ, Van't Hof MA, Van der Linden FP, Kuijpers-Jagtman AM : A meta-analysis of the prevalence of dental agenesis of permanent teeth. *Community Dent Oral Epidemiol*, 32:217-226, 2004.
  16. Hunstadbraten K : Hypodontia in the permanent dentition. *ASDC J Dent Child*, 40:115-117, 1973.
  17. Werther R, Rothenberg F : Anodontia: a review of its etiology with presentation of a case. *Am J Orthod Dentofacial Orthop*, 25:61-81, 1939.
  18. Brekhus PJ, Oliver CP, Montelius G : A study of the pattern and combinations of congenitally missing teeth in man. *J Dent Res*, 23:117-131, 1944.
  19. Shapiro SD, Farrington FH : A potpourri of syndromes with anomalies of dentition. *Birth Defects Orig Artic Ser*, 19:129-140, 1983.
  20. Zhu JF, Marcushamer M, King DL, Henry RJ : Supernumerary and congenitally absent teeth: a literature review. *J Clin Pediatr Dent*, 20:87-95, 1996.
  21. Pinho T, Tavares P, Maciel P, Pollmann C : Developmental absence of maxillary lateral incisors in the Portuguese population. *Eur J Orthod*, 27:443-449, 2005.
  22. Rølling S, Poulsen S : Oligodontia in Danish schoolchildren. *Acta Odontol Scand*, 59:111-112, 2001.
  23. Rølling S : Hypodontia of permanent teeth in Danish schoolchildren. *Scand J Dent Res*, 88:365-369, 1980.
  24. Altug-Atac AT, Erdem D : Prevalence and distribution of dental anomalies in orthodontic patients. *Am J Orthod Dentofacial Orthop*, 131:510-514, 2007.
  25. Goldstein MS, Stanton FL : Changes in dimensions and form of the dental arches with age. *Int J Orthod Dent Child*, 21:357-380, 1935.
  26. Cohen JT : Growth and development of the dental arch in children. *J Am Dent Assoc*, 27:1250-1260, 1940.
  27. Sillman JH : Dimensional changes of the dental arches: longitudinal study from birth to 25 years. *Am J Orthod*, 50:824-842, 1964.
  28. Yang YM, Baik BJ, Kim JG : A study on the volumes and forms of the palate for deciduous and permanent dentition. *J Korean Acad Pediatr Dent*, 30:696-706, 2003.
  29. Le Bot P, Salmon D : Congenital defects of the upper lateral incisors (ULI): condition and measurements of the other teeth, measurements of the superior arch, head and face. *Am J Phys Anthropol*, 46:231-243, 1977.
  30. Woodworth DA, Sinclair PM, Alexander RG : Bilateral congenital absence of maxillary lateral incisors: a craniofacial and dental cast analysis. *Am J Orthod*, 87:280-293, 1985.
  31. Wisth P, Thunold K, Bøe OE : Frequency of hypodontia in relation to tooth size and dental arch width. *Acta Odontol Scand*, 32:201-206, 1974.
  32. Fekonja A : Hypodontia in orthodontically treated children. *Eur J Orthod*, 27:457-460, 2005.
  33. Al-Anezi SA : Orthodontic treatment for a patient with hypodontia involving the maxillary lateral incisors. *Am J Orthod Dentofacial Orthop*, 139:690-697, 2011.
  34. Robertsson S, Mohlin B : The congenitally missing upper lateral incisor. A retrospective study of orthodontic space closure versus restorative treatment. *Eur J Orthod*, 22:697-710, 2000.
  35. Stuart CE, Stallard H : Diagnosis and treatment of occlusal relations of the teeth. *Texas Dent J*, 75:430-435, 1957.
  36. Shaw WC : Orthodontics & occlusal management. *Br Dent J*, 177:120-121, 1994.

국문초록

## 상악 측절치 결손이 어린이 안면골격과 치열궁 형태에 미치는 영향

남시연 · 신종현 · 김지연 · 정태성 · 김신

부산대학교 치의학전문대학원 소아치과학교실

이 연구는 상악 측절치 선천결손을 보이는 초기 혼합치열기 아동의 골격 및 치아치조 특성을 평가하고자 하였다. 부산대학교 치과 병원 소아치과에 교정진단 및 치료를 목적으로 내원한 초기 혼합치열기의 상, 하악 유견치가 모두 존재하는 아동 중, 상악 측절치를 제외한 나머지 치아 결손이 없는 38명의 상악 측절치 결손군과 대상 기준을 만족시키는 동일한 치령의 대조군 38명을 선정하였다. 각 군의 측모 두부계측 방사선분석과 모형 분석의 측정값을 비교하여 상악 측절치 결손군의 골격 및 치아치조 특성을 평가하였다.

성별에 따른 결손의 총 비율은 남아가 더 높았고 편측 결손군에서는 남아의 비율이 더 높았지만 양측 결손군에서는 여아의 비율이 더 높았다. 모형 분석에서 결손군은 대조군에 비해 상악 전방부 폭경 대 장경 비가 크게 나타났고( $p = 0.003$ ), 총악궁둘레는 작게 나타났다( $p = 0.04$ ). 측모 두부계측 방사선분석 결과, 골격 및 치아적 측면에서는 유의한 차이가 없었고, 연조직 외형에서 결손군이 대조군에 비해 nasolabial angle이 큰 값을 나타냈다( $p = 0.039$ ).

상악 측절치 결손 아동의 골격 및 치아치조 특징에 유념하여 뚜렷한 안모 및 기능 이상을 보이기 이전에 조기 진단 후 적절한 관리를 통해 기능적 결함의 가능성을 최소화 시키는 것이 추천된다.