https://doi.org/10.5933/JKAPD.2019.46.4.382
J Korean Acad Pediatr Dent 46(4) 2019
ISSN (print) 1226-8496 ISSN (online) 2288-3819

Utilization of Resin Infiltration for the Minimally Invasive Composite Restoration

Hyungjun Kim, Soyoung Park, Taesung Jeong, Shin Kim

Department of Pediatric Dentistry, College of Dentistry, Pusan National University

Abstract

This study was aimed to assess the new trial for minimal cavity preparation in composite restoration combined with resin infiltration, focusing at application sequence.

32 human primary molars with early carious lesions around small cavity were selected and randomly divided into two groups, according to the sequence of cavity preparation (P), composite filling (F) and resin infiltration (I) as IPF and PFI group. Each group was assessed about amount of tooth reduction, features of resin infiltration, and marginal leakage around restoration.

Amount of tooth reduction evaluated using micro-CT was decreased compared with the original lesion size in both groups. Features of resin infiltration were verified under confocal laser scanning microscopy. In both groups, infiltrant resin was found on all around the composite and maintained in spite of extent of decalcification even after artificial caries induction. Marginal micro leakage assessed with silver nitrate immersion and micro-CT was found more frequently in PFI group.

The technique combining resin infiltration and composite restoration might ensure better adhesion prognosis as applied by the sequence of resin infiltration, cavity preparation, and composite filling. This new trial was thought meaningful in minimizing the cavity size and contributing to minimal invasive dentistry.

Key words : Minimal cavity preparation, Resin infiltration, Micro-CT, Marginal leakage

Ⅰ. 서 론

최소침습 치의학의 관점에서 치아우식은 '관리'의 대상이며, 치료의 목표는 경조직 보존, 치수 생활력 유지, 우식 병소의 활성도 조절이다. 우식을 예방한다는 것은 우식의 진행을 '조절' 한다는 뜻으로 치태 관리가 가장 먼저 선택되는 치료방법이며, 병소의 재광화를 유도하되 와동이 형성된 우식 병소는 위생관리가 되지 않는 경우에 한해 수복 치료를 권장한다. 우식의 제거는 수복물을 잘 유지하기 위한 정도로만 시행하면 되고, 세균에 감염되어 있거나 치수에 근접한 탈회 조직을 반드시 제거할 필요가 없다고 하였다[1,2].

1800년대에 Black[3]은 와동을 형성할 때의 주요 원칙으로 '예방적 확대(extension for prevention)' 개념을 강조하였다. 잠재적인 우식 이환 가능성을 고려하여 와동을 확대 형성하는 것으로 이 과정에서 상당량의 건전 치질이 소실되었다. 그러나 접착 시스템의 발전과 더불어 생체 유사 재료 개발, 치아우식의 발생 기전에 대한 이해도 향상에 따라 우식의 발견 및 진단 기준이 마련되면서 최소침습 치의학 관점이 주목받게 되었고 조직학적 수준

Corresponding author : Shin Kim
Department of Pediatric Dentistry, School of Dentistry, Pusan National University, 49, Busandaehakro, Mulgeum-eup, Yangsan, 50612, Republic of Korea
Tel: +82-55-360-5180 / Fax: +82-55-360-5174 / E-mail: shinkim@pusan.ac.kr
Received July 10, 2019 / Revised September 10, 2019 / Accepted September 5, 2019

www.kci.go.kr

에서의 치아 우식 관리에 대한 관심이 증가되었으며 우식의 치료법에 대한 인식의 전환이 이루어지고 있다[4].

비교적 최근에 개발된 resin infiltration은 미세 침습(micro-invasive) 개념에 기반을 두고 있으며, 평활면의 비 와동성 초기 우식의 치료 시 효과적인 방법이다[5]. Resin infiltration의 원리는 흐름성이 좋은 저점도의 광중합형 레진이 치아 표면에 적용되었을 때 모세관현상을 통해 탈회된 법랑질 내로 스며들어가 다공성 구조를 채움으로써 병소의 표층을 막는 것이다. 결과적으로 외부로부터의 유기산 침투 경로를 구조적으로 막음으로써 우식의 진행을 늦추는 효과가 있다. 또한 치질을 삭제하지 않아도 되기 때문에 치아의 구조를 보존하는 것이 가능하고, 탈회로 인해 약화된 치질의 경도 향상 등 물리적인 강화가 일어난다. 그리고 치수를 자극하지 않아 술 후 민감증이나 치수 염증이 발생되지 않고, 침투 레진이 병소의 다공성 구조를 채움으로써 백반양 병소(white spot lesion)의 광학적 특성을 변화시켜 심미적인 회복도 가능하다고 보고되고 있다[6-9].

Resin infiltration을 단독으로 초기 우식 병소에 적용하는 기법에 이어, 타 수복법과 병행하는 기법 또한 많이 시도되고 있다. Kielbassa 등[10]은 초기 우식이 존재하는 교합면의 열구 전색 시 탈단백(deproteinization)을 통해 유기물을 제거하고 resin infiltration을 먼저 시행하였을 때, 복합레진 전색제와의 계면에서 초기 접착이 향상되어 열구 전색의 질이 향상되었으며 임상적으로 교합면 우식의 관리에 유용하다고 보고하였다. Körner 등[11]은 탈회된 법랑질의 복합레진 수복 시 자가부식 접착제(self-etch adhesive) 또는 접착 레진(unfilled adhesive)을 사용하는 경우 레진 수복에 앞서 resin infiltration을 먼저 시행하는 것이 변연부 완전성(marginal integrity)을 향상시키는데 효과가 있었다고 하였다. Espigares 등[12]은 복합레진 수복 후 resin infiltration을 시행 시 변연부 미세 간극(micro-gap)의 밀폐 효과를 보이며, 수복물의 장기간 예후에도 유리하다는 연구결과를 발표한 바 있다.

이 연구에서는 법랑질 와동 형성이 시작되어 수복이 필요한 평활면 우식 병소에 대해 복합레진 수복 시행 시 resin infiltration을 병행하는 최소 침습 치의학 관점에 입각한 새로운 기법을 적용함으로써, 치질 삭제 범위를 줄이는 측면에서의 효용성을 평가하였다. 또한 resin infiltration을 복합레진 수복 전에 적용하는 방법과, 복합레진 수복 후에 적용하는 방법 간에 어떠한 차이가 있는지를 확인하고자 하였다.

Ⅱ. 연구 재료 및 방법

이 연구는 부산대학교치과병원 생명윤리심의위원회의 심의를 거쳐 수행하였다 (PNUDH-2018-009).

1. 대상 치아의 선택 및 시편 준비

혼합 치열기에 자연 탈락된 유구치 중 인접면 우식 병소를 가진 유구치를 대상으로 하되, ICDAS (International Caries Detection and Assessment System) 기준에 따라 우식 와동이 법랑질 상에 국한되어 있는(code 3) 치아 30개를 선택하였다[13]. 선택된 치아는 실험 전까지 생리식염수에 담아 4℃로 냉장보관 하였으며, 생리식염수는 1일 1회 교환하였다. 가로, 세로, 높이 1.5 cm 크기의 아크릴 레진(Tokuso Curefast, Tokuyama, Japan) 블록에 치아를 고정시켰다. 주수 하에 저속의 다이아몬드 디스크(Accutom-50, Struers, Denmark)를 이용하여 중심와에서 협설측으로 치아를 절단하여 치아의 근심면 및 원심면의 병소를 별개의 대상으로 간주하였다(n=60). 표준 방사선 사진을 촬영하여 우식의 깊이가 상아질 중앙 1/3을 넘지 않는 병소를 가진 시편 32개를 선별하였다(Fig. 1).

2. 실험군 분류

실험군은 resin infiltration (I), 치아 삭제(tooth preparation, P), 복합레진 수복(composite filling, F)의 적용 순서에 따라 IPF 군(infiltration-preparation- filling)과 PFI 군(preparation-filling-infiltration)으로 나누었으며, 선별된 치아를 무작위로 각 군에 배분하였다. 치면 이물질은 aluminum oxide pumice와 prophylactic brush로 제거하고 water-air spray로 30초간 세척 후 실험에 이용하였다.

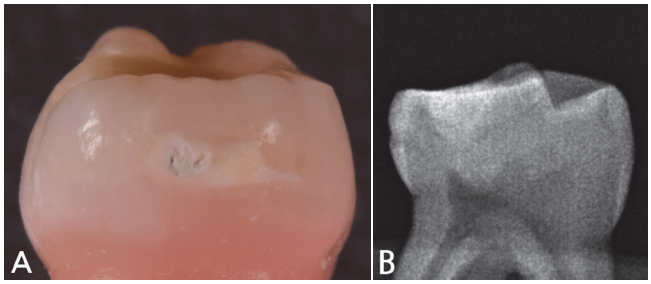

Fig. 1. Representative specimen. (A) Macroscopic view of primary molar with white spot around small cavitated carious lesion on the proximal surface corresponded with ICDAS code 3. (B) Radiograph image shows dentin caries but cavitation is limited in enamel.

www.kci.go.kr

Infiltrant resin (Icon®, DMG, Germany)은 제조사의 지시에 따라 적용하였다. IPF 군과 PFI 군 모두 치아 삭제 단계에서는 와동저와 변연부에 탈회 법랑질을 의도적으로 남기는 시도를 하였다. 두 실험군 모두에서 레이저 형광법을 이용한 우식 진단 기구(DIAGNOdent pen, KaVo, Germany)를 사용하여 와동 주변 및 와동저에서 측정한 형광값이 20 이하가 되었을 때 치아삭제를 중단하였다[14,15]. 단, 레진 침투 양상 확인을 위해 형광염색을 시행한 후에는 레이저 형광법을 활용할 수 없으므로 IPF군의 경우 1차 염색 및 resin infiltration 시행 이후에 저속 핸드피스를 이용하여 우식와동의 외형을 다듬어주는 개념으로 치아삭제를 시행하였다. 복합레진 수복 단계에서는 35% 인산(Ultra-etch®, Ultradent, USA)으로 산 부식을 시행하고 접착 시스템(Adper™ Scotchbond™ Adhesive, 3M ESPE, USA) 적용 후 유동성 광중합형 복합레진(UniFil® flow, GC, Japan)으로 충전하였다.

3. 수복 전후 상태 및 특징 평가

1) 초기상태 평가

각 실험군 당 4개씩 8개의 치아 시편을 이용하였다. 수복을 시행하기에 앞서 Micro-CT (InspeXio SMX-90CT, Shimadzu, Japan)를 이용하여 치아를 촬영하였다. 동일한 위치에서 수복 전후를 대조하기 위해 zig를 제작하였으며, 시편을 zig에 고정하고 각 치아 별 촬영 조건을 기록하였다[9].

2) 수복 및 수복 후 상태 평가

Resin infiltration, 치아 삭제, 복합레진 충전을 각 실험군 별로 정한 순서에 따라 시행하였다.

초기 상태 촬영 시와 같은 위치에 시편이 부착된 zig를 고정하고, 동일한 조건 하에서 micro-CT 재촬영을 시행하였다.

3) 수복 전후 방사선 밀도 변화 비교

촬영된 영상은 VG studio 2.2 (Volume Graphics, Germany)를 이용하여 2차원 영상으로 재구성한 후 8-bit BMP image file로 저장하였다. Image J™ (National Institutes of Health, Bethesda, USA)를 이용하여 동일한 위치에서 촬영된 수평 단면에 대하여 탈회 영역 및 수복물의 범위를 확인하고, 수복 전후의 gray scale에 따른 방사선 밀도의 변화를 확인하였다.

4. 레진 침투 양상 평가

1) 수복 및 1차 염색

각 실험군 당 8개씩 16개의 치아시편을 이용하였다. Resin infiltration, 치아 삭제, 복합레진 충전을 각 실험군 별로 정한 순서에 따라 시행하였다.

형광 염색은 resin infiltration 단계에서 시행하였다. Abdelaziz 등[7]이 제시한 방법에 따라 gel 형태의 15% 염산(Icon-Etch, DMG, Germany)으로 산 부식을 시행한 후 99% 에탄올 (Icon-Dry, DMG, Germany)로 병소 내부의 잔여 수분을 제거하고, rhodamine B isothiocyanate (RITC, Sigma-Aldrich, USA) ethanol 용액에 12시간 동안 침지하여 1차 염색을 시행하였다. 제습제가 들어있는 용기에서 3시간 동안 건조시킨 후, infiltrant resin (Icon-infiltrant, DMG, Germany)을 적용하였으며, 30% 과산화수소 (H_2O_2)에 담가 25℃의 실온에서 24시간 동안 탈색을 시행하였다.

2) 인공 우식 유발

우식 유발 환경에서의 infiltrant resin의 유지력을 평가하기 위해 주수 하에 저속의 다이아몬드 디스크를 이용하여 병소의 중앙을 기준으로 치아를 이등분하였다. 한 쪽 단면은 수복 직후의 평가에 이용하였고, 나머지 단면은 우식 유발 환경에 노출시킨 후 평가를 시행하였다.

Andrade 등[16]의 방법에 따라 탈회 용액(2 mM $CaCl_2$, 2 mM KH_2PO_4, 75 mM acetic acid, 0.03 ppm of fluoride, 0.1 mM TRIS buffer; pH 4.6)과 재광화 용액(1.5 mM $CaCl_2$, 0.9 mM KH_2PO_4, 0.05 ppm of fluoride, 0.15 M KCl; pH 7.6)을 제작하였다. 치아 시편의 잘려진 단면에 nail varnish를 2회 도포하여 치아 표면을 통해서만 용액이 적용될 수 있도록 한 후, 25℃의 실온에서 탈회 용액에 4시간, 재광화 용액에 20시간씩 30 rpm으로 흔들며 4일간 담가 인공 우식을 유발하였다.

3) 절편 제작 및 2차 염색

주수 하에 저속의 다이아몬드 디스크를 이용하여 각 시편을 0.7 mm 두께로 절단하였다. sodium fluorescein (NaFl, Sigma-Aldrich, USA) ethanol 용액에 3분간 담가 2차 염색을 시행하고 흐르는 물에 30초간 세척 후 건조하였다[7]. 염색이 완료된 절편은 슬라이드 글라스에 고정하고, 현미경 하에서 확인하기 전까지 형광 감도가 감소하는 것을 막기 위해 전용 보관 용기에 넣어 어두운 곳에 보관하였다.

4) 레진 침투 양상 확인

RITC와 NaFl에 의한 적색과 녹색 형광을 동시에 확인하기 위해 공초점 레이저 주사현미경(LSM-700, Carl Zeiss, Germany)을 사용하여 이중 형광모드(dual fluorescence mode)로 ×10 배율에서 ×0.5 zoom out 하여 촬영하였다. ZEN 2011 (Carl Zeiss, Germany)을 이용하여 561 × 561 pixel (1285.96 × 1285.96 μm)

www.kci.go.kr

크기의 JPEG 이미지 파일을 얻었다. RITC는 침투 레진이 광중합될 때 함께 고정되고 탈회되어 공극이 존재하는 영역은 최종적으로 NaFl에 의해 염색되므로, 붉은 형광이 탐지되는 범위를 레진 침투 범위로, 녹색 형광이 탐지되는 범위는 우식 병소의 전체 범위로 평가하였다.

5. 복합레진 수복물 변연부 미세누출 평가

1) 수복 및 질산은 침적

각 실험군 당 4개씩 8개의 치아시편을 이용하였고, Resin infiltration, 치아 삭제, 복합레진 충전을 각 실험군 별로 정한 순서에 따라 시행하였다.

시편을 5 ± 2℃와 55 ± 2℃의 물에 각각 30초씩 500회 열순환시켜 오래된 수복물을 재현하고자 하였다. 수복물 변연부 1 mm를 제외한 나머지 치면에 nail varnish를 2회 도포한 후 50% 질산은($AgNO_3$) 용액에 24시간 동안 담가 계면으로 용액이 충분히 침투되게 하였다. 흐르는 물로 30초간 세척 후 2분간 초음파 세척을 시행하여 표면의 잔여 질산은을 제거하였다[17].

2) Micro-CT 촬영 및 이미지 분석

Micro-CT를 이용하여 90 kV, 110 μA로 촬영을 시행하였다. VG studio 2.2를 이용하여 촬영된 영상을 2차원으로 재구성하였으며, 연속된 이미지 상에서 수복물 변연부의 미세 누출 양상을 확인하였다.

Ⅲ. 연구 성적

1. 수복된 병소의 특징 평가

Micro-CT 촬영 이미지 관찰 결과, 초기 병소(Fig. 2 and 3A)와 비교할 때 IPF 군 및 PFI 군 모두에서 방사선 불투과성 복합레진 수복물 주변으로 탈회된 우식 병소의 방사선 투과상이 남아 있는 것이 확인되었다. 최소침습 개념에 입각하여 최소한의 치아 삭제를 통해 복합레진을 수복하였다(Fig. 2 and 3B).

각 실험군 별로 병소의 수복 전후 방사선 밀도 변화를 평가하였다. 수복 시행 전후에 병소의 동일한 위치에서 측정한 line profile curve를 중첩하여 확인한 결과[9], 방사선 불투과상을 나타내는 복합레진 수복물을 제외한 잔존 탈회영역 상의 방사선 밀도는 수복 전후에 유사한 양상을 보였다. 단, 두 실험군 모두에서 수복을 시행한 이후에 탈회영역의 방사선 불투과성이 다소 증가하였다(Fig. 2 and 3C).

2. 레진 침투 양상 평가

1) 수복 직후 1차 평가

공초점 레이저 주사현미경(confocal laser scanning microscope, CLSM)으로 레진 침투 양상을 확인하였다(Fig. 4 and 5).

IPF 군에서는 복합레진 수복물 주변부에 침투 레진이 남아 있었으며(Fig. 4B), PFI 군에서는 잔여 탈회영역 내부로 레진이 침투된 양상이 확인되었다(Fig. 5B).

2) 2차 우식 유발 후 재평가

4회의 pH cycling 이후 침투 레진의 잔존량을 평가하였다. 두 실험군 모두에서 복합 레진 수복물 주변의 녹색 형광 강도가 높아졌으며, 전반적인 탈회 정도가 심해졌음이 확인되었다(Fig. 4 and 5D). 반면 레진 침투 영역을 나타내는 붉은 형광 강도는 탈회 유발 전후에 유사하게 나타났으며, 그 양상은 두 실험군 모두에서 유사하였다(Fig. 4 and 5E).

3. 복합레진 수복물 변연부 미세누출 평가

Micro-CT를 이용하여 변연부 누출 양상을 확인하였다. IPF 군에서는 누출 양상이 거의 나타나지 않았고, 치아 표면의 수복물-치아 계면에 소량의 질산은이 남아있는 것이 확인되었다(Fig. 6 A and 6B, white arrows). IPF 군에서는 한 개의 시편에서만 수복물 변연을 따라 질산은 용액이 유입된 양상이 확인되었고(Fig. 6B, black arrow) 그 범위는 수복물 깊이의 1/2을 넘지 않았다. 반면, PFI 군에서는 모든 시편에서 복합레진 변연을 따라 질산은 용액이 침투된 것이 확인되었다(Fig. 6C and 6D, white arrows). 특히 일부 시편의 경우 수복물 가장자리뿐 아니라 잔존 탈회 영역의 내부로 질산은 용액이 스며들어간 양상이 함께 나타났다(Fig. 6D, black arrow).

Ⅳ. 총괄 및 고찰

접착 수복에 있어 치료의 성공 여부는 치아 경조직과 수복물 간의 적당한 접착력과 변연의 완전성에 따라 결정된다[18]. 성공적인 접착을 얻기 위해 전통적인 접착수복법에서는 연화상아질 및 탈회된 법랑질 변연부를 모두 제거하는 것이 추천되었다[19,20]. 이 연구에서는 최소침습 치의학 관점에 입각하여 가능한 많은 양의 치아 경조직을 보존하면서 유의한 접착 성공을 얻기 위한 방법으로 resin infiltration을 병용하는 기법을 적용하였으며, 두 기법을 적용하는 순서를 달리 하였을 때 복합레진 수복물의 장기적인 예후를 예측해 봄으로써 임상적 효용성을 평가하고자 하였다.

www.kci.go.kr

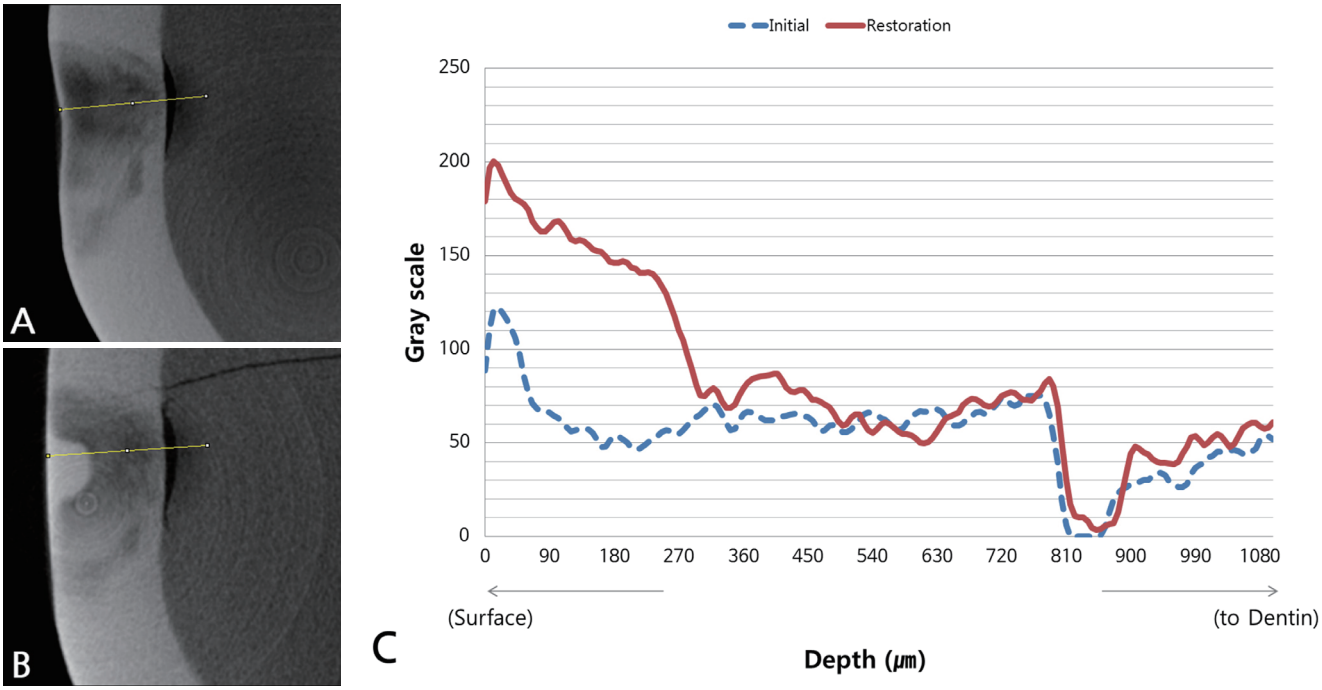

Fig. 2. The micro-CT images and superimposed radiation intensity curve of the IPF group. (A) Initial caries lesion progressed beyond the dentinoenamel junction (DEJ) shows radiolucency (low gray scale value). (B) Radiopaque (high gray scale value) composite resin restoration is limited in enamel and residual caries lesion filled with infiltrant resin shows radiopacity. (C) Gray scale pattern of infiltrated area is similar with initial lesion, but slightly increased after the treatment.

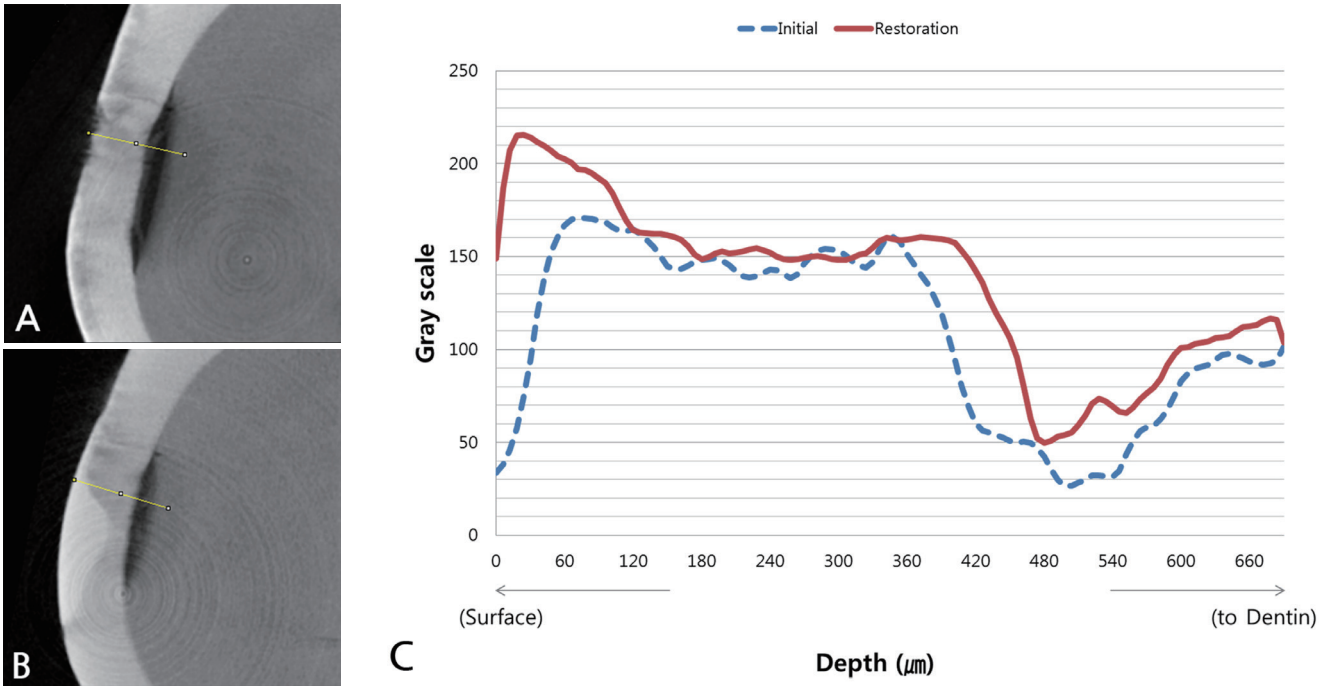

Fig. 3. The micro-CT images and superimposed radiation intensity curve of the PFI group. (A) Initial caries lesion and (B) restored lesion. (C) Gray scale difference between initial lesion and infiltrated area is little and radiopacity shows increased tendency after the treatment like that of IPF group.

www.kci.go.kr

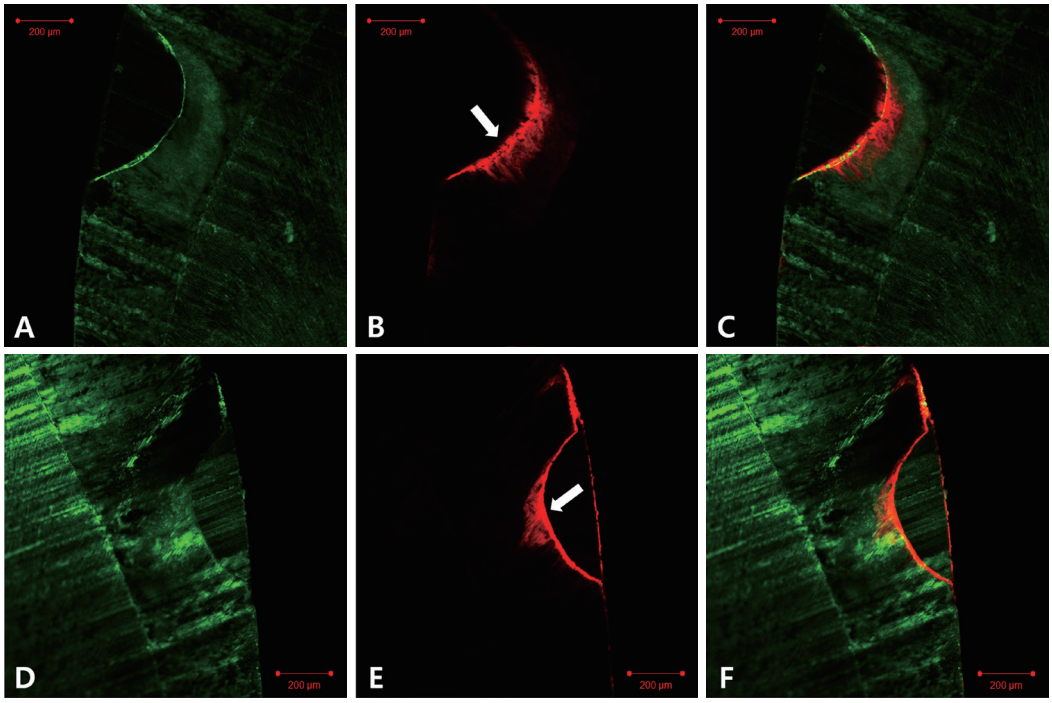

Fig. 4. CLSM micrographs (x5) of resin infiltration in IPF group. After restoration, (A) demineralized area, (B) infiltrated area, (C) merged image. Composite resin seems like black half-moon and residual infiltrant resin is verified under the resin restoration (B, white arrow). After exposure to recurrent caries simulation, (D) demineralized area, (E) infiltrated area, (F) merged image. Demineralization is intensified but resin infiltration remains on the margin of restorative material as well as body of caries lesion (E, white arrow).

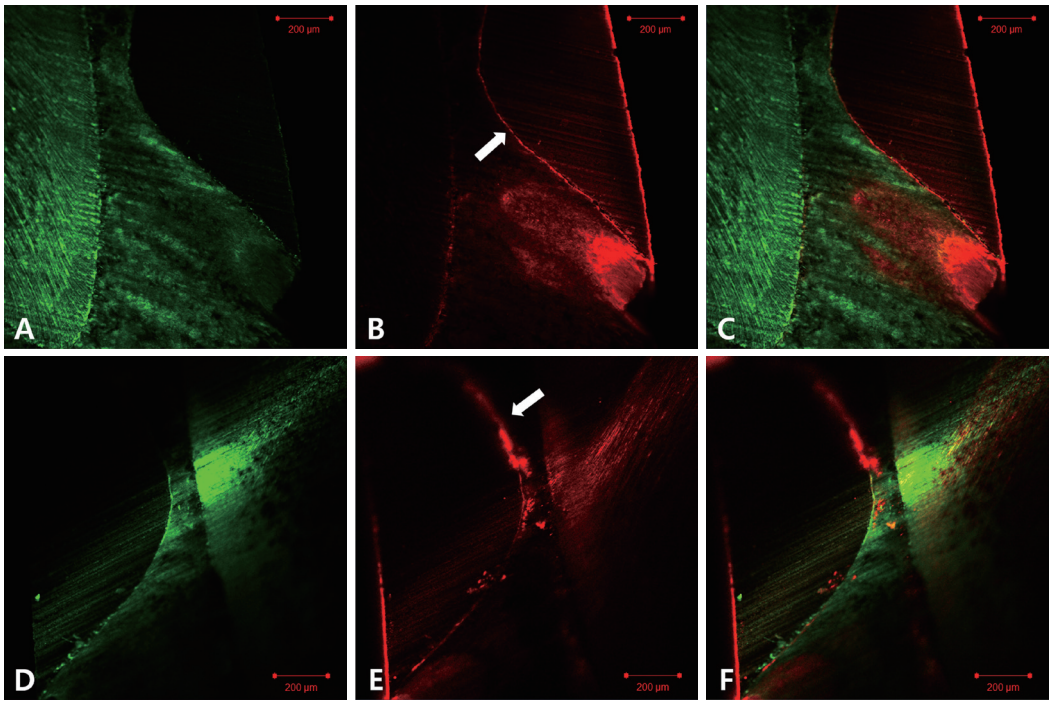

Fig. 5. CLSM micrographs (x5) of resin infiltration in PFI group. After restoration, (A) demineralized area, (B) infiltrated area, (C) merged image. Infiltrant resin penetrates along the restorative margin (B, white arrow) and to the body of lesion. After exposure to recurrent caries simulation, (D) demineralized area, (E) infiltrated area, (F) merged image. Infiltrant resin still remains under the restorative material (E, white arrow).

www.kci.go.kr

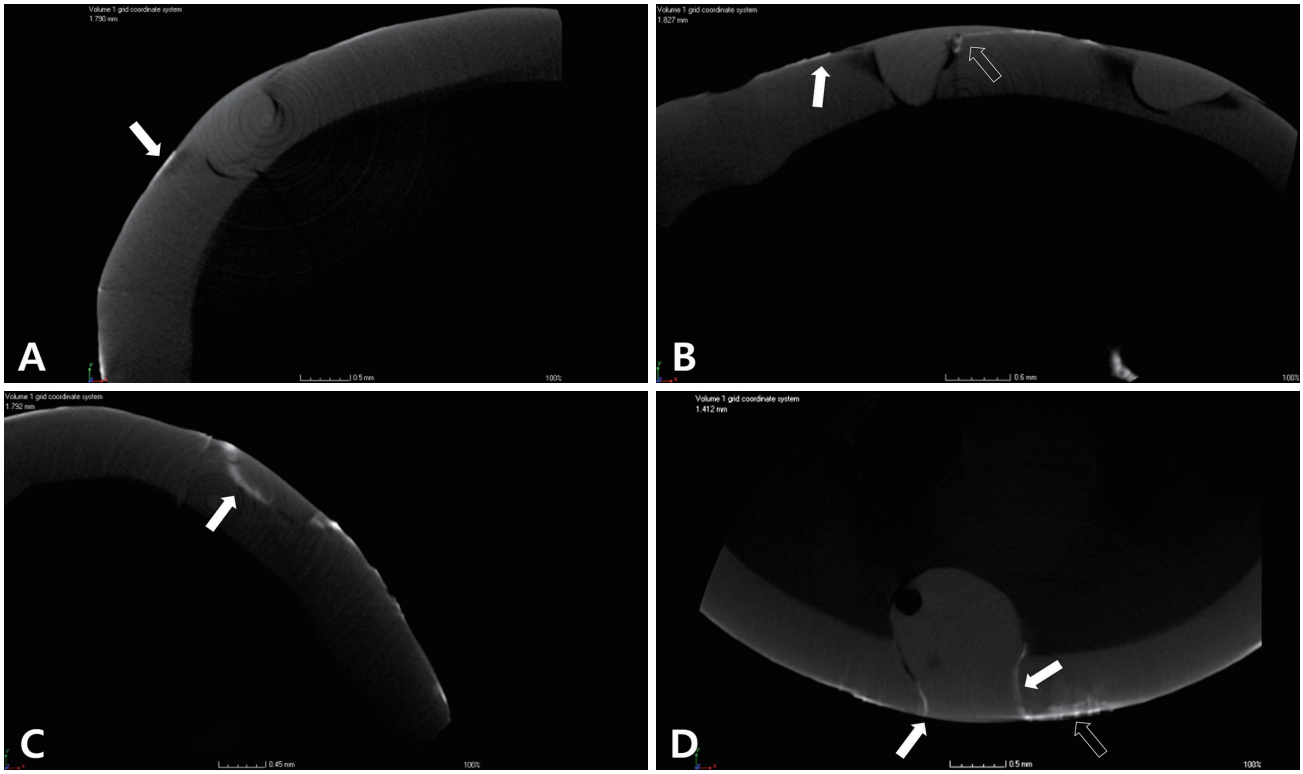

Fig. 6. The micro-CT images of marginal leakage around composite. (A and B) In IPF group, most silver nitrate remains on the tooth surface (A and B, white arrows) and penetration of silver nitrate along inner margin (B, black arrow) is verified in only one case. (C and D) In PFI group, all case shows marginal leakage around composite resin (C and D, white arrows). In some case, silver nitrate diffuses into the residual demineralized area (D, black arrow).

Micro-CT를 이용한 치료 전후의 병소 평가를 통해 복합레진 수복과 resin infiltration을 병용하는 기법은 전통적인 접착 수복 기법과 비교할 때 와동의 삭제 범위를 줄이는데 도움이 되었음을 확인하였다. 치아 삭제 기준은 레이저 형광법(laser fluorescence)을 활용하여 설정하였다. Lussi 등[15]은 DIAGNOdent 측정값이 14-20의 값을 나타낼 때에는 예방적 처치가 필요하며, 측정값이 21 이상일 경우 예방적 처치와 더불어 수복이 필요하다고 하였다. 이 기준에 준하여 해당 치아의 삭제 시 DIAGNOdent pen (KaVo, Germany)으로 측정한 형광값이 20 이하가 되었을 때 삭제를 중지하였다. 특히 resin infiltration을 먼저 시행하고 복합레진을 수복한 IPF 군에서는 resin infiltration 적용 후 법랑질의 강도와 색조가 회복되므로[21,22], 시각적으로 와동의 크기가 작게 느껴지며 저속 핸드피스를 사용할 때 와동 주변의 치질이 보다 단단하다고 느껴졌다. Infiltrant resin이 적용된 부위에서 측정한 레이저 형광값 또한 감소하여 와동 형성 과정에서 치질을 적게 삭제하려는 시도에 도움이 되었다고 사료되었다.

치료 전후의 변화를 평가하기 위한 micro-CT 촬영 시 시편의 위치 변화를 최소화 하기 위해 zig를 제작하고 초기 촬영조건을 기록함으로써 2차 촬영 시 위치 변화로 인한 오차를 줄이고자 노력하였다. 동일한 위치의 영상으로 방사선 밀도 변화를 평가한 결과, 전반적으로는 치료 전후에 탈회 법랑질 부위의 방사선 투과도 양상은 유사하였다. 단, 치료 후 촬영한 시편에서 침투 레진이 적용된 잔여 탈회부위의 방사선 불투과성이 다소 증가되어 나타났다. 침투 레진 자체는 방사선 불투과성을 나타내는 성분을 포함하지 않기 때문에 탈회부위의 방사선 불투과상의 변화가 없을 것으로 예상되었다. 그러나 micro-CT 촬영 원리를 고려해 보았을 때, cone-beam x-ray가 조사될 때 각 지점의 방사선 밀도가 기록되고 정보가 컴퓨터 내에서 2차원 및 3차원으로 재구성되어 최종 영상이 만들어진다는 것을 생각해 본다면, 복합레진이 방사선 불투과상을 나타내므로 이로 인한 x-ray 산란 등에 의해 동일한 위치에서의 방사선 밀도가 다르게 측정될 가능성이 있다고 판단되었다[23,24]. Resin infiltration 시행 후 잔존 탈회 법랑질의 방사선 밀도 변화는 본 실험에서 유의한 의미를 갖지는 않으나, 본 기법을 적용한 수복물이 2차 우식 환경에 노

www.kci.go.kr

출되었을 때 병소의 진행 여부에 대한 추가 연구를 진행한다면 micro-CT 촬영 기법이 유용할 것이라고 사료되었다.

공초점 레이저 주사현미경으로 관찰한 레진 침투 양상 평가 결과 resin infiltration 기법의 효율성 및 효과를 확인할 수 있었다. 수복 직후 평가에서 IPF 군에서는 infiltrant resin이 적용되었을 것으로 생각되는 부분의 상당량이 와동 형성 과정에서 제거되었음에도 불구하고 복합레진 하방에 일부가 남아있음을 확인할 수 있었다. 한편, PFI 군의 경우 저점도 레진이 수복물을 관통할 수는 없으나 계면을 통해 잔존 탈회병소 내부로 침투된 양상이 확인되었다. 이를 통해 침투 레진은 복합레진 충전과의 적용 순서에 관계없이 임상적으로 충분한 효율성을 가진다고 평가할 수 있다.

인공 우식 환경에 노출시킨 후 평가 한 결과, 녹색 형광의 강도가 강해졌고, 병소 부위의 전반적인 탈회 정도가 심해졌다고 판단되었다. 이에 반해 붉은 형광이 탐지되는 범위 및 강도는 인공탈회 전후에 거의 변화가 없었다. 즉, 변연부를 포함하여 병소 본체 내부로 침투한 레진은 우식 유발 환경에 노출되더라도 소실량이 크지 않고, 상당량이 처음 적용된 위치에 유지될 수 있을 것으로 평가되었다. 이를 통해 이전 연구에서 보고된 바와 같이 resin infiltration을 적용함으로써 산의 침투 경로가 효과적으로 차단될 수 있음을 확인하였고[25], 침투 레진이 유지되고 있는 부분은 우식 유발 환경에서 저항성을 가질 수 있을 것으로 판단되었다. 또한 2차 우식 등으로 수복물 주변에서 탈회가 진행되더라도 치질의 파괴가 일어나지 않았다면 재치료 방법으로 기존의 수복물 주변에 resin infiltration을 적용하는 방법을 고려해 볼 수 있고, 예방적 처치를 함께 시행 시 치질의 재광화도 기대할 수 있을 것이다.

질산은 용액에 침지 후 micro-CT를 이용하여 수복물 변연의 미세 누출 양상을 확인해 본 결과, IPF 군에 비해 PFI 군에서 누출이 더 빈번하게 발생하였음이 확인되었다. 두 실험군에서 공통적으로 질산은 용액이 계면을 따라 침투하였음이 확인되었고, 열순환 이후 치아로부터 수복물로 이행되는 계면의 일부에서 미세한 틈이 형성되었다고 사료되었다. 단, PFI 군의 일부 시편에서 잔존 탈회 법랑질의 표면상으로 질산은이 침투된 양상을 보인 것에 주목할 필요가 있다. 이 경우, 레진 접착을 위해 도포한 접착제가 잔존 탈회 법랑질 내부로 일부 스며들어 짧은 resin tag를 형성하였으며, infiltrant resin이 침투되는 것을 막았을 가능성이 있다. 또한 열순환 과정에서 치질 내로 충분히 스며들지 못한 접착제가 소실되었고, 이 공간을 통해 외부 물질이 유입될 여지가 있다고 판단하였다. Resin infiltration이 수복물과 치질 사이의 간극을 효과적으로 밀폐시킬 수 있다는 연구결과가 있었으나[12], PFI 군의 경우 치아 삭제 후에 와동 주변에 남은 탈회 법랑질과 복합레진의 접착이 IPF 군에 비해 충분히 이루어지지 않을 수 있다는 점을 고려해야 한다. 이 경우 복합레진 수복 이후에 resin infiltration을 적용함으로써 탈회 법랑질의 물성이 개선되고, 수복 직후 변연부의 추가적인 밀폐를 얻을 수 있다 하더라도 장기적인 예후는 좋지 않을 수 있다고 사료되었다. 따라서 탈회된 치면에 resin infiltration을 먼저 적용하고 복합레진 수복을 시행하였을 경우에 보다 양호한 접착 결과를 얻을 수 있을 것이라 판단되었다.

본 연구는 최소 침습적 관점에 기반하여 복합레진 수복을 위한 치질 삭제범위를 줄이기 위한 시도로 resin infiltration을 활용하여 탈회가 진행중인 우식 병소를 보다 적극적으로 관리하는 방안을 제안하고자 하였다. 이 연구에서는 형태가 표준화되지 않은 자연 우식 병소를 사용하였기 때문에 치질을 어느 정도 절약할 수 있었는지에 대해 객관적인 수치로 비교하는 것은 불가능하였다. 비록 이 연구에서는 정성적인 평가 결과만을 제시하였으나, 본 기법을 적용하여 치질과 수복물 계면에서의 접착 강도를 평가하거나, 복합레진 수복에 사용하는 접착 시스템을 다양하게 적용하였을 때의 차이를 정량적으로 분석하는 연구가 추가된다면 객관적인 근거로써 도움이 될 것이다. 더불어 resin infiltration을 적용한 후 치아 삭제를 시행하지 않고 복합레진을 적용하여 와동의 표면을 막는 기법과의 비교를 통해 치질을 좀 더 보존할 수 있는지의 여부를 평가해 보는 것도 의미 있을 것이라 사료되었다.

이 연구는 탈락된 유구치의 인접면 우식 병소를 대상으로 진행되었으나, 와동이 형성되기 시작한 전치부 평활면 우식의 치료에도 이 기법을 적용할 수 있다. 단, 얕고 넓게 진행되는 전치부 우식에 비해 구치부 인접면 우식은 접촉점 주변에 국한되어 나타나므로 병소의 범위나 진행 양상에서 차이를 보일 수 있다는 점을 감안하여 추가적인 연구가 필요할 것으로 사료되었다.

치과 치료에 대한 협조를 기대하기 어려운 영유아에서 초기 우식이 발견되었을 때, 일반적으로는 위생관리교육을 시행하고, 불소도포, 식이조절을 포함하는 예방관점에서의 처치를 시도한다[26]. 예방적 요소를 강화하였음에도 불구하고 병소의 탈회가 지속된다면 보다 적극적인 처치가 필요하며, 본 연구에서 사용한 기법을 적용한다면 평활면 상에서 와동이 형성되기 시작한 병소에 대해 최소한의 개입을 통해 보다 관리하기 쉬운 상태로 바꿀 수 있다는 점에서 효용성을 가진다고 평가할 수 있다. 단, 복합레진 수복 및 resin infiltration 모두 방습이 중요한 술식으로 어느 정도 환자의 협조도를 요구한다는 점에서 본 기법을 임상에서 적용하기 위해서는 행동 조절을 비롯한 추가적인 임상 환경이 뒷받침되어야 할 것이다.

www.kci.go.kr

V. 결 론

최소침습 치의학 관점에서 볼 때 수복이 필요한 유치의 우식병소에 대하여 복합레진과 resin infiltration을 함께 사용하는 기법은 전통적인 접착수복법에 비해 치아의 삭제범위를 줄인다는 측면에서 의미가 있다. 단, 복합레진 수복과 resin infiltration을 병용할 때는 계면의 미세누출 가능성을 고려하여 resin infiltration을 먼저 시행한 후 와동 형성, 복합레진 수복 순서로 진행하는 것이 추천된다.

References

1. Banerjee A, Frencken JE, Schwendicke F, Innes NPT : Contemporary operative caries management: consensus recommendations on minimally invasive caries removal. *Br Dent J*, 223:215-222, 2017.
2. Ericson D, Kidd E, Noack MJ, *et al*. : Minimally invasive dentistry-concepts and techniques in cariology. *Oral Health Prev Dent*, 1:59-72, 2003.
3. Black G : A work on operative dentistry: the technical procedures in filling teeth. Medico-Dental Publishing Company, Chicago, 111-119, 1917.
4. Mm J, Nk B, A P : Minimal intervention dentistry - a new frontier in clinical dentistry. *J Clin Diagn Res*, 8:ZE04-08, 2014.
5. Heymann GC, Grauer D : A contemporary review of white spot lesions in orthodontics. *J Esthet Restor Dent*, 25:85-95, 2013.
6. OAESE M, Ibrahim STE, Alamoudi NM : Resin Infiltration of Non-Cavitated Proximal Caries Lesions: A Literature Review. *J Oral Hyg Health*, 6:234, 2018.
7. Abdelaziz M, Rizzini AL, Krejci I, *et al*. : Comparing different enamel pretreatment options for resin-infiltration of natural non-cavitated carious lesions. *Am J Dent*, 29:3-9, 2016.
8. Lasfargues JJ, Bonte E, Guerrieri A, Fezzani L : Minimal intervention dentistry: part 6. Caries inhibition by resin infiltration. *Br Dent J*, 214:53-59, 2013.
9. Kim MJ, Lee DS, Kim S, Jeong TS : The Anticariogenic Effect of Resin Infitration According to the Pretreatment of Surface Layers in Natural Incipient Caries Lesions. *J Korean Acad Pediatr Dent*, 37:412-421, 2010.
10. Kielbassa AM, Ulrich I, Werth VD, *et al*. : Resin infiltration of deproteinised natural occlusal subsurface lesions improves initial quality of fissure sealing. *Int J Oral Sci*, 9:117-124, 2017.
11. Körner P, El Gedaily M, Tauböck TT, *et al*. : Margin Integrity of Conservative Composite Restorations after Resin Infiltration of Demineralized Enamel. *J Adhes Dent*, 19:483-489, 2017.
12. Espigares J, Hayashi J, Sadr A, *et al*. : Enamel margins resealing by low-viscosity resin infiltration. *Dent Mater J*, 37:350-357, 2018.
13. Ismail AI, Sohn W, Pitts NB, *et al*. : The International Caries Detection and Assessment System (ICDAS): an integrated system for measuring dental caries. *Community Dent Oral Epidemiol*, 35:170-178, 2007.
14. Lussi A, Imwinkelried S, Reich E, *et al*. : Performance and reproducibility of a laser fluorescence system for detection of occlusal caries in vitro. *Caries Res*, 33:261-266, 1999.
15. Lussi A, Megert B, Francescut P, et al. : Clinical performance of a laser fluorescence device for detection of occlusal caries lesions. *Eur J Oral Sci*, 109:14-19, 2001.
16. Andrade Neto DM, Carvalho EV, Fechine PB, et al. : Novel hydroxyapatite nanorods improve anti-caries efficacy of enamel infiltrants. *Dent Mater,* 32:784-793, 2016.
17. Bae YE, Shin JH, Kim JY, et al. : Evaluation of Cavity Wall Adaptation of Bulk-fill Resin Composites in Class Ⅱ Cavities of Primary Molar. *J Korean Acad Pediatr Dent*, 44:446-454, 2017.
18. Groddeck S, Attin T, Tauböck TT : Effect of Cavity Contamination by Blood and Hemostatic Agents on Marginal Adaptation of Composite Restorations. *J Adhes Dent*, 19:259-264, 2017.
19. Banerjee A, Pickard HM, Watson TF : Pickard's manual of operative dentistry. Oxford university press, 2011.
20. de Almeida Neves A, Coutinho E, Van Meerbeek B, et al. : Current concepts and techniques for caries excavation and adhesion to residual dentin. *J Adhes Dent*, 13:7-22, 2011.
21. Torres CR, Rosa PC, Ferreira NS, Borges AB : Effect of caries infiltration technique and fluoride therapy on microhardness of enamel carious lesions. *Oper Dent,* 37:363-369, 2012.
22. Rocha Gomes Torres C, Borges AB, de Oliveira RS, *et al.* : Effect of caries infiltration technique and fluoride therapy on the colour masking of white spot lesions. *J Dent,* 39:202-207, 2011.
23. Abramovitch K, Rice DD : Basic principles of cone beam computed tomography. *Dent Clin North Am*, 58:463-484, 2014.
24. Makins SR : Artifacts interfering with interpretation of cone beam computed tomography images. *Dent Clin North Am*, 58:485-495, 2014.
25. Paris S, Meyer-Lueckel H : Masking of labial enamel white spot lesions by resin infiltration-a clinical report. *Quintessence Int*, 40:713-718, 2009.
26. Guerrieri A, Gaucher C, Bonte E, Lasfargues JJ : Minimal intervention dentistry: part 4. Detection and diagnosis of initial caries lesions. *Br Dent J,* 213:551-557, 2012.

www.kci.go.kr

국문초록

최소침습적 복합레진 수복을 위한 레진침투법의 활용

김형준 대학원생 · 박소영 대학원생 · 정태성 교수 · 김신 교수

부산대학교 치의학전문대학원 소아치과학교실

와동 형성이 시작된 우식병소에는 병소 본체 주변으로 탈회가 진행 중인 초기 병소가 혼재한다. 이 연구에서는 법랑질에 국한된 우식 와동을 복합레진으로 수복 시 레진침투법을 병행하는 기법이 치질 보존 측면에서 의미를 갖는지를 평가하고자 하였다.

인접면 우식병소가 있는 탈락된 유구치를 이용, 레진침투(I, Infiltration), 치아삭제(P, preparation), 복합레진 수복(F, filling)의 적용 순서를 달리하여 IPF군과 PFI군으로 나누었다. 수복 범위, 레진침투 양상, 변연부 미세누출의 관점에서 수복물을 평가하였다.

치질 삭제범위는 수복 전후에 micro-CT를 이용하여 평가하였고, 두 실험군 모두에서 치료 전 병소의 크기보다 복합레진 수복물의 크기가 작았다. 공초점 레이저 주사현미경을 이용한 레진침투 양상 평가 결과 두 실험군 모두 복합레진 수복물 주변에서 침투레진이 확인되었으며, 인공 탈회 유발 후에도 침투레진은 대부분 유지되었다. 수복물 변연부 미세누출은 micro-CT로 확인하였고, PFI군에서 더 빈번하게 확인되었다.

복합레진 수복과 레진침투법의 병용은 치질 보존 측면에서 의미를 가지며, 접착 향상을 위하여 레진침투-와동 형성-복합레진 수복의 순으로 진행하는 것이 추천된다.

www.kci.go.kr