

기하학적 분석을 이용한 자연치아 주위염 분리에 관한 연구

한상훈*, 안용학**

Periodontal Disease Segmentation by Geometric Analysis

Sang-hoon Han *, Yonghak-Ahn **

요약

본 연구에서는 치과용 디지털 X-ray 영상의 기하학적인 분석을 통한 자연치아 주위염 분리에 관한 방안을 제안한다. 제안된 방법은 치아의 기하학적인 분석을 통하여 예상되는 환부를 분리하고, 분리된 환부를 중심으로 다중 템플릿의 에지 기반 정합을 수행함으로써 환부 이외 지역에서 발생하는 오류 정보를 최소화 하였으며, 차정보 생성시 수치적인 근거를 제시함으로써 결과의 일관성 및 객관성을 갖도록 하였다. 실험 결과, 인간의 시각으로 판별하기 어려운 미세한 차이의 표시 및 환부의 이상 발생 여부를 확연히 구분할 수 있었고, 실용 시스템으로의 이용이 가능함을 확인하였다.

Abstract

In this paper, we propose a medical image processing method for detection of periodontal disease by geometric analysis on dental digital radiography. This paper proposes the method of an automatic image alignment and detection of minute changes, to overcome defects in the conventional subtraction radiography by image processing technique, that is necessary for getting subtraction image and ROI(Region Of Interest) focused on a selection method using the geometric features in target images. Therefore, we use these methods because they give accuracy, consistency and objective information or data to results. In result, easily and visually we can identify minute differences in the affected parts whether they have problems or not, and using application system.

▶ Keyword : Subtraction Radiography, Periodontal Disease, ROI(Region Of Interest)

• 제1저자 : 한상훈

• 접수일 : 2004.10.15, 심사완료일 : 2004.11.20

* 국립한국재활복지대학 정보보안과 교수, ** 동양공업전문대학 전산정보학부 교수

I. 서론

최근 들어 X-ray를 감지할 수 있는 센서의 개발로 영상의 디지털화가 가능해져 다양한 X-ray 영상의 분석 및 해석 방법론의 연구가 진행되어 왔다[1]. 이러한 연구 중 치아와 관련되어 연속적인 Radiography에서 미세한 변화를 검출하기 위한 Subtraction 방법이 있는데, 이러한 Subtraction Radiography 방법은 시간차를 두고 촬영된 두 장의 치과용 X-ray 영상을 겹친 뒤, 두 영상이 갖는 차이로서 치료 및 진단의 판단기준을 제공하는 방법으로 치과와 관련된 거의 모든 질병의 진료와 연구에 사용되고 있다 [2-4].

본 논문이 대상으로 하는 치과용 X-ray 영상에 대한 Subtraction Radiography 방법은 시간이 경과함에 따라 발생하는 자연치아 주위 골조직에 변화가 생기는 경우가 발생하는데, 이러한 경우 변화의 발생 여부를 빠르게 인식하여 대처하는 것을 목적으로 한다. 즉, 시간에 따라 변화하는 치아 주위의 골조직에 대한 변화량을 인식하는 것이 가장 중요한 점이 된다. 그러나 지금까지 이러한 대부분의 작업은 필름을 기반으로 사람이 주체가 되어 모든 작업이 수행되고 있기 때문에 결과의 정확성 및 일관성, 객관성이 부족하다. 또한, 최근 들어 디지털 X-ray 영상에 대한 사용도가 증가됨에 따라 기존의 필름기반에 적용되던 Subtraction Radiography 방법을 디지털화된 영상에 적용할 수 있는 방안의 연구가 필요하게 되었다[5-7].

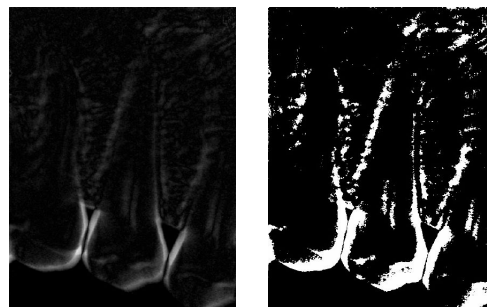
이러한 Subtraction Radiography 방법을 이용하여 자연치아 주위에서 발생하는 주위염의 발생여부와 관련된 연구가 활발히 진행되고 있는데, 지금까지의 연구에는 참고 필름을 이용하여 매뉴얼에 의해 Subtraction을 수행하는 방법[8-9], edge operator를 이용하여 에지를 검출하여 영상을 정렬한 후 subtraction을 수행하는 방법[10-11], 그리고 탐침을 이용하여 치아의 loss를 측정하고 이를 디지털화하는 방법[12] 등이 있다. 그러나 참고 필름을 이용하는 방법의 경우 X-ray 영상 전체에 대한 단순한 Subtraction을 수행함으로써 촬영 조건에 따른 방위와 위치의 변화에 따른 오류 가능성이 높다. 즉, X-ray 필름의 촬영 당시, 약간의 움직임이나 촬영기기의 상태로 인한 차정정보가 발생한다.

Edge operator를 이용하는 방법은 이를 해결하기 위해 에지를 검출한 후 에지의 차정정보가 최소가 되도록 영상전체에 대해 transformation을 수행하지만, 정확한 매칭을 위한 계산량이 많으며, 단순히 위치와 변형으로 인한 정렬만을 수행하기 때문에 실제 미세한 변화량보다 오류로 인한 차정정보가 더욱 뚜렷이 검출된다. 탐침을 이용한 방법의 경우에는 가장 보편화된 방법이기도 하지만, 사용자가 각 치아마다 탐침을 이용하여 loss량을 측정하기 때문에 객관성과 정확성이 떨어진다.

따라서 이러한 문제점을 해결하기 위해 본 논문에서는 자연치아의 기하학적 분석을 이용하여 예상되는 환부, 즉 관심영역만을 분리하고, 영상 정렬에 있어 전체적인 매칭의 어려움을 극복하기 위해 환부영역(관심영역)을 중심으로 에지지만 정합을 수행하여 Subtraction을 수행함으로써 위에서 제시한 문제점을 최소화하는 정확한 분리가 가능하다.

II. 자연치아 주위염 분리 방안

본 논문에서는 치과용 X-ray 영상에 대한 분석을 통해 자연치아 주위에서 발생하는 골조직의 변화를 빠르게 인식하고 대처하는 것이 주목적이다. 그러나 입력 환경의 변화로 인해서 전체 영상을 대상으로 하는 정합은 정확도가 떨어지고, 이렇게 얻어진 차영상에서 변화 부위를 구분하기 위한 임계치 결정도 매우 어렵다. (그림 1)은 전체적인 영상정합을 통하여 얻어진 차영상으로, 그림에서 보듯이 실제 변화부위 보다는 입력환경의 변화로 인해 나타나는 잡음영역이 더욱 확실히 나타난다.



(a) 차영상 (b) 임계화된 영상
그림 1. 변화부위 검출의 어려움
Fig. 1 The Difficulty of changes detection

이러한 문제점을 해결하기 위해 본 연구에서는 먼저 자연치아의 기하학적 정보를 추출하고 이 정보를 바탕으로 보다 신속하고 정확하게 정합과 치영상 생성을 수행할 수 있는 방안을 제안한다. 또한, 변화량이 작은 이상부위의 특성을 감안하여 기하학적 정보를 바탕으로 이상부위와 위치의 경계 영역을 예측하고 관심영역을 분리하여 해당 영역에 대한 차정보만을 표시할 수 있는 방안을 제안한다.

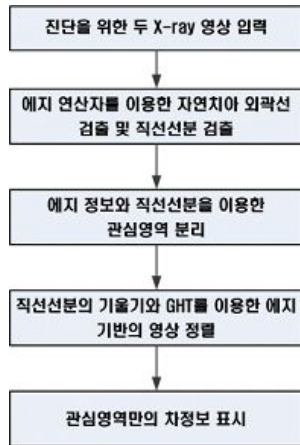


그림 2 제안된 방법
Fig. 2 The Proposed Algorithm

제안된 방법은 (그림 2)와 같다. 먼저, 치과용 X-ray 영상의 기하학적 특성을 이용하여 치아에 대한 직선선분을 추출하고, 이 직선선분을 이용하여 잇몸의 관심영역을 획득한다. 이 후 두 영상의 기하학적 특징을 정확히 일치시킬 수 있는 위치좌표와 회전각을 찾기 위해 임의의 물체 검출을 위한 GHT[13] 방법을 이용하여 영상정렬을 수행한 후, 좀 더 신뢰성있는 결과를 갖기 위해 영상에서 관심영역의 차정보를 획득한다.

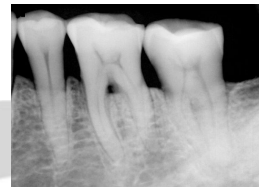2.1 관심영역 분리

치과용 X-ray 영상에서 가장 중요한 의미를 갖는 부분은 자연치아 주위의 잇몸 주위이다. 따라서 이 잇몸 주위의 위치 판단에 기준이 되는 자연치아의 검출이 먼저 선행된다. 이는 자연치아를 특징지을 수 있는 외곽선 및 직선선분의 추출로부터 시작되는데, 외곽선 및 직선선분은 자연치아 사이에 존재하는 잇몸의 좌우 범위 및 치아에 대한 위치 정보를 포함하게 되고 이를 기반으로 잇몸의 시작위치 정보를 얻을 수 있다.


(1) 외곽선 및 직선선분 검출

치과용 X-ray 영상에서 자연치아는 상대적으로 높은 밝기값을 가지고 있기 때문에 치아의 외곽선을 검출하는 것은 그리 어려운 점은 아니다. 먼저, 치아 영상에 대해 canny edge algorithm[14]를 이용하여 정확한 에지를 검출한다. 추출된 에지는 세그먼트 단위로 표현하고 각 세그먼트 사이의 관계정보와 함께 독립적인 객체로 표현된다. 이렇게 구조적인 에지 정보를 사용하면 잡음으로 인한 에지 화소나 작은 에지 세그먼트를 제거할 수 있고, 빠르게 수행할 수 있다[15].


치아에 대한 정확한 에지 정보가 검출되면 gradient direction을 이용하여 치아의 좌우 외곽선만을 검출하게 되고, 외곽선은 에지 세그먼트 단위로 저장되어 에지 정보를 포함하게 된다. 검출된 외곽선에 라인피팅[16,17]을 적용하면 그림 3. (c)와 같은 치아에 대한 외곽선 및 직선선분을 검출할 수 있다.



(a) 치아영상



(b) 치아의외곽선



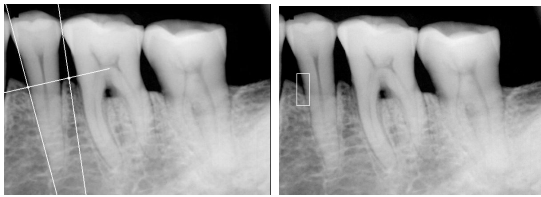
(c) 치아 직선선분 검출

그림 3. 외곽선 검출 및 직선선분 검출
Fig. 3 Detection of Boundary and line

(2) 관심영역 검출

치과용 X-ray 영상에서 잇몸이 시작되는 주변의 픽셀값은 그 변화도가 매우 미세하여 전역 임계화를 사용하는 기존의 영역분리 방법으로는 변화부위의 검출이 매우 어렵다.

본 논문에서는 미세한 차를 더 크게 함으로써 영역분리에 대한 정보를 획득할 수 있는 누적(summation) 기법을 제안한다. 누적기법의 주목적은 잇몸의 시작 위치를 구별함으로써 관심영역을 획득하는 것으로, 좀 더 신뢰성 있는 결과를 갖기 위해서는 영상이 회전되었을 경우 회전기술기에 맞추어 누적기법을 수행하는 것이다. 이를 위해 본 논문에서는 획득된 직선선분을 이용하여 누적기법을 수행할 영역 좌우에 존재하는 치아 직선에 대한 중간직선을 먼저 획득하고, 중간직선에 수직으로 교차하는 직선의 기울기를 계산하여 중간 직선의 각 점을 이동하면서 수직선분에 해당하는 위치의 픽셀값만을 누적하였다



(a) 최초 관심영역 위치결정 (b) 최초 관심영역 분리

그림 4. 최초 관심영역 분리
Fig. 4 Segmentation of init. ROI

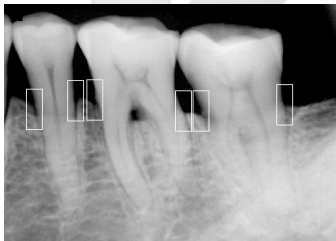


그림 5. 관심영역 분리
Fig. 5 Segmentation of ROIs

잇몸의 시작영역은 누적평균값 이하인 곳에서 나타나므로 평균이하인 곳을 대상으로 1차원 스무딩을 수행하면 누적값은 잇몸이 시작하는 위치에서 증가하는데, 이 위치를 잇몸의 시작위치로 한 뒤, 이 정보화 직선선분을 이용하여 (그림 4)와 (그림 5)와 같이 관심영역을 분리한다. 관심영역은 결정된 위치를 중심으로 좌우 20픽셀, 상하 50픽셀의 크기를 갖는다.

2.2 영상 정렬

영상 정렬은 두 영상의 신뢰성 있는 차정보를 얻기 위한 중요한 절차로 실제 시간차를 두고 촬영된 두 영상내의 구

조물이 약간의 위치 및 방위의 차를 가짐으로 이를 조절하여 정확히 매칭시키는 것을 목적으로 한다.

본 논문에서는 영상 정렬의 가능성을 줄여 정렬 속도를 높이기 위해서 이미 계산된 치아의 경계선 정보가 이용된다. 치아의 경계선 정보는 비교적 정확한 치아의 방위(orientation)와 위치(position) 정보를 제공함으로써 두 영상의 정렬시 계산수를 현저히 줄일 수 있다. 본 연구에서는 계산된 두 영상에서 치아의 방위와 오차범위를 이용한 GHT[13] 기반 영상 정합 방법을 채택하였다. 먼저 첫번째 영상의 관심영역에서 에지를 구하여 참고패턴을 생성하고 두 번째 영상에서 GHT를 이용하여 정합을 수행한다. 이때 누산기(accumulator)의 범위를 계산된 위치와 방위, 그리고 계산된 값의 오차범위를 이용하여 한정함으로써 연산 시간의 단축과 정확성을 높일 수 있다.

3.3 차영상 계산 및 환부 분리

기하학적 정보를 통해서 분리된 두 영상에서의 관심영역의 정렬이 완료되면 두 영상간의 변화를 나타내는 차영상을 구하게 된다. 차영상은 식 (1)과 같이 정렬된 두 영상의 차의 절대값을 취한 것이다.

$$Sub(x, y) = |ROI(x, y)_1 - ROI(x, y)_2| \dots\dots\dots (1)$$

여기서 (x, y) 는 영상에서의 각 좌표를 의미하며, $ROI(x, y)_1$ 은 첫번째 입력영상에서 분리된 관심영역이고, $ROI(x, y)_2$ 는 두번째 입력영상에서의 관심영역이다.

변화가 생긴 부위는 차영상에서 높은 값을 갖게 된다. 그러나 치아 주위염이 존재하는 부위가X-ray 영상에서 어렵게 나타나기 때문에 차영상에서도 변화가 작게 된다. 따라서 일반적인 임계치 방법으로 차영상에서 주위염을 분리하는 것은 거의 불가능하다. 본 연구에서는 이를 해결하기 위해서 치아구조 분석과정에서 구해진 근사적인 잇몸 경계 정보를 바탕으로 배경과 잇몸을 분리하기 위한 국부적인 임계치를 계산한다. 현 영상에서의 배경과 잇몸 밝기 정보에 근거한 임계치를 사용함으로써 미세한 변화를 갖는 주위염 부위를 검출할 수 있다. 이렇게 얻어진 임계치는 식 (2)와 같이 얻어진 차영상에 적용되어 임계화 된다.

$$g(x, y) = \begin{cases} 1 & \text{if } Sub_{ROI_i}(x, y) > T_i \dots\dots\dots (2) \\ 0 & \text{if } Sub_{ROI_i}(x, y) \leq T_i \end{cases}$$

여기서, $Sub_{ROI_i}(x, y)$ 는 각 관심영역에서 얻어진 차영상이고, T_i 는 각 관심영역별로 계산된 국부적인 임계치, 그리

고 $g(x,y)$ 는 임계화된 영상이다.

기하학적 정보를 바탕으로 하는 탐색 영역의 제한과 임계치 결정은 주위염 부위에 적용되므로 영상 전체를 대상으로 하는 전역 임계값을 사용하는 방법과는 달리 불필요한 계산을 줄일 수 있고, 존재 불가능한 영역에서의 주위염 검출 보고를 방지할 수 있다. 이렇게 분리된 주위염 영역은 레이블링되어 면적과 둘레가 계산되고 그 결과가 정량적으로 수치화되어 표시된다.

III. 결과 및 분석

본 논문에서 제안한 방법은 실용 시스템에서 사용하기 위해 개발된 방법이기 때문에 저가의 PC와 보편화되어 사용되고 있는 운영체제인 윈도우즈 2000를 이용하여 구현하였다. 구현 환경으로는 Pentium IV 2.0GHz, RAM 512M, Visual C++ 6.0을 이용하였으며, 영상처리 알고리즘 개발 도구인 MTES[18]의 내부함수로 알고리즘을 개발하였다. 제안된 알고리즘은 Subtraction Radiography를 기반으로 하여 자연치아 주위에서 발생하는 골조직의 변화를 빠르게 인식하고 대처하기 위한 방법이다. 그러나 전체 영상을 대상으로 하는 기존의 방법들은 X-ray 입력 환경의 변화에 따른 오류가 발생하여 정확도가 떨어지고, 차영상에서의 임계치 결정에도 많은 어려움이 따른다.

제안된 방법을 8명의 치과 환자에게서 얻은 X-ray 영상을 대상으로 실험해본 결과 표 1과 같은 수행결과를 얻을 수 있었다. 전체적으로 영상크기에 비해 빠른 수행시간을 보여 주고 있으며, 주위염이 존재하는 경우보다 존재하지 않은 경우가 조금 더 빠른 수행시간을 보여 주었다. 제안된 방법의 목적은 실용 시스템으로의 이용에 있기 때문에 알고리즘의 처리속도 또한, 전체적인 영향을 평가하는데 중요하다.

<표 2>는 참고필름을 이용하여 매뉴얼에 의해 Subtraction을 수행하는 방법[9]과 edge operator를 이용하여 영상 정렬을 수행하는 방법[11]을 제안된 알고리즘과 비교한 결과이다. <표 2>에서 보듯이 두 가지 방법과 비교하여 제안된 알고리즘이 정확하게 치아 골조직의 변화를 검출할 수 있다.

<표 2>에서 제안된 알고리즘이 상대적으로 높은 성공율을 가지는 이유는 기존 방법이 영상의 전체적인 매칭과 전역적인 임계치를 사용하므로 실제 골조직의 변화보다 주위

잡음의 변화가 더 크게 검출되므로 실제 환부의 이상 여부 보다는 잡음 영역이 상대적으로 크게 나타난다.

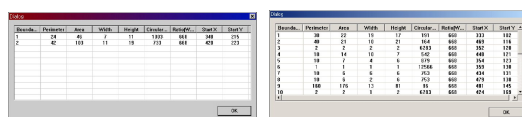
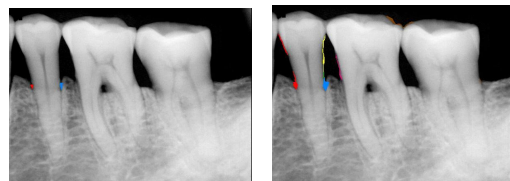
표 1. 수행 처리율
Table. 1 Throughput

환자	영상정보(8b)	수행시간(초)
P1	448×663	1.612
P2	448×668	1.804
P3	660×441	2.015
P4	665×450	2.317
P5	512×768	1.914
P6	602×455	1.962
P7	632×428	2.212
P8	612×480	2.003
전체평균		1.980

그러나 제안된 방법은 관심영역만을 대상으로 하고 국부적인 임계치를 이용하므로 기존의 방법에 비해 자연치아 주위 골조직의 변화만을 정확하게 분리할 수 있다.

표 2. 실험 결과
Table. 2 The result

	주위염 존재	검출 성공율	오류 검출율	전체 성공율
제안된 알고리즘	존재	99.7	0.3	99.3
	부재	98.9	1.1	
기존 방법[9]	존재	23.1	76.9	17.35
	부재	11.6	88.4	
기존 방법[11]	존재	72.4	63.8	68.1
	부재	63.8	36.2	



(a) 제안된 방법

(b) 기존방법

그림 6. 치정보 표시 결과 (이상존재)
Fig. 6 The result of difference with disease

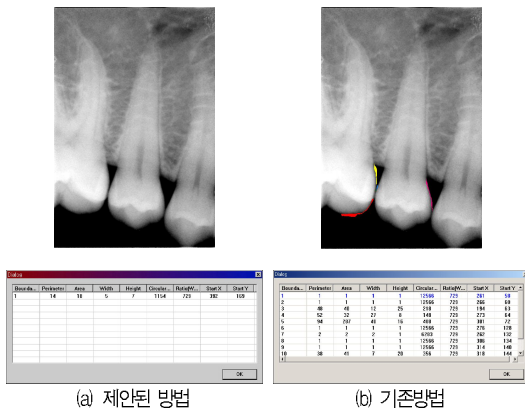


그림 7. 차정보 표시 결과 (이상부재)
Fig. 7 The result of difference without disease

(그림 6)과 (그림 7)은 환부에 이상이 있는 경우와 이상이 없는 경우의 결과로, 결과에서 보듯이 부분영상내의 차영상정보를 관심영역의 추출없이 표시한 영상은 잇몸의 변화뿐 아니라 촬영당시 촬영각 및 대상의 촬영면 변화에 의해 잇몸 영역이외의 차정보가 표시되는 반면, 관심영역을 대상으로 하는 제안된 방법은 잇몸에서의 변화량만이 표시되고 있다. 또한, 제안된 방법은 차정보를 수치적으로 보임으로써 객관적 근거를 제시한다.

IV. 결 론

본 연구에서는 치아에서 발생하는 치아 주위염을 검출하는 의료영상처리에 대한 방안을 제시하였다. 제안된 방법은 치아의 기하학적 분석을 통하여 예상되는 환부를 분리하고, 분리된 환부영역을 중심으로 에지기반 정합을 수행함으로써 실제 환부의 이상에 의해 발생할 수 있는 정보 이외의 촬영 기기의 프로젝션 방향 및 주변 환경 등에 의한 차정보가 표시되는 문제점을 해결하고, 기존의 수동적인 방법을 통한 결과의 객관성 및 통일성, 정확성에 대한 문제를 해결하였다.

이러한 연구를 통해 본 논문은 최근 그 사용도가 점차 증가하고 있는 디지털 방사선 영상에 대한 진단의 자동화를 피하였고, 영상정렬에서의 GHT 적용, 영역분리에 있어 누적기법, 외곽선 및 직선선분 추출과 같은 특수용도의 영상

에 대해 영상이 갖는 특징을 이용하여 문제를 해결하는 방법을 제시하였다.

향후 보다 신뢰성있는 결과를 얻기 위해 다양하고 많은 자료를 바탕으로 한 실험과 수정이 필요하며, 의료서비스를 제공하기 위한 전체적인 시스템 구성도 필요하다.

참고문헌

- [1] Compend Contin Educ Dent, "Computerized Image Analysis in Density: Present Status and Future Application", Vol.XIII, No.11.
- [2] Glenn F. Knoll, "Radiation Detection and Measurement", Wiley, 1988.
- [3] Grondahl K, Grondahl H-G, Wennstrom J. and Heijl L., "Examiner agreement in estimation changes in periodontal bone from conventional and subtraction radiographs", Journal of Clinical Periodontal, 1987.
- [4] McDonnel, D.Price, "An evaluation of the Sens-A-Ray digital dental image system", Dentomaxillofac, Radiol.22, pp.21-26, 1993.
- [5] Francesco Bassi, Cristiano Marchisella, Gianmario Schierano, Egon Gasser, "Detection of Platelet-Activating Factor in Gingival Tissue Surrounding Failed Dental Implants", Journal of Periodontal, Vol.72, No.1, January, 2001.
- [6] Steenberghe D, Quirynen M, Naert I, Maffei G., Jacobs R., "Marginal bone loss around implants retaining hinging mandibular overdentures, at 4-, 8- and 12-years follow-up", Journal of Clinical Periodontology 2001, 28, pp.628-633, 2001.
- [7] T.M. Lehmann, H.G.Grondahl, D.K.Benn, "Computer-based for digital subtraction in dental radiography", Dentomaxillofacial Radiography, 29, pp.323-346, 2000.
- [8] E.H.Verdonshot, A.J.Sanders, A.J.Plasschaert,

"A computer-aided image analysis system for area measurement of tooth root surfaces", Journal of Periodontol, Vol.61, No.5, pp.275-280, May, 1990.

[9] H.G.Grondahl, K.Grondahl, R.L.Webber, "A digital subtraction technique for dental radiography", Oral Surg., Vol.55, No.1, pp.96-102, January, 1993.

[10] Paul F. van der Stelt, Wil G.M.Geraets, "Computer-Aided Interpretation and Quantification of Angular Periodontal Bone Defects on Dental Radiographs", IEEE Transactions on Biomedical, Engineering, Vol.38, No.4, pp. 334-338, April, 1991.

[11] DC Yoon, "A new method for the automated alignment of dental radiographs for digital subtraction radiography", Dentomaxillofacial Radiography 29, pp.11-19, 2001.

[12] M.C.Juan, M.Alcaniz, C.Monserrat, V.Grau,C. Knoll, "Computer-aided periodontal disease diagnosis using computer vision", Computerized Medical Imaging and Graphics 23, pp.209-217, 1999.

[13] .OK SAM CHAE, "Specialized Parallel Structure For VLSI Implementation of the Hough Transform for Arbitrary Shape Detection", Oklahoma State University, Ph.D. paper, 1982.

[14] J.Canny, "A Computational Approach to Edge Detection", IEEE Transactions on PAMI, 8-6, pp.679-698, 1986.

[15] 이강호, 안용학, 김학춘, "디지털 영상 처리를 위한 에지 클래스 설계", 한국컴퓨터정보학회 논문지, 2004.

[16] William H.Press, Saul A.Teukolsky, William T. Vetterling, Brian P.Flannery, "Numerical Recipes in C", Second Edition, pp.659-699, 1992.

[17] 이강호, "거리영상에서 인식 특징을 이용한 경계선 검출 기법", 한국컴퓨터정보학회 논문지 6권 2호, 2001.

[18] Ok-sam Chae, Jung-hun Lee, Young-hyun Ha, "Integrated Image Processing Environment for

Teaching and Research", Proceedings of IWIE 2002, International Workshop on Informations & Electrical Engineering, 2002.

저자 소개



한 상 훈

동국대학교 대학원 컴퓨터공학과 졸업(석사)
 동국대학교 대학원 컴퓨터공학과 졸업(박사)
 현재 한국재활복지대학 정보보안과 교수
 <관심분야> 정보보안, 형태인식, 컴퓨터 비전, 멀티미디어



안 용 학

경희대학교 전자계산공학과 졸업 (공학석사)
 경희대학교 전자계산공학과 (박사수료)
 한국통신정보기술 GIS 연구소 연구원
 송호대학 정보산업계열 교수
 현재 동양공업전문대학 전산정보학부 교수
 <관심분야> 멀티미디어, 디지털영상 처리, 웹기반기술